

CARTAS - CASO CLÍNICO

Ictiose adquirida como precursora de linfoma gástrico difuso de grandes células B^{☆☆☆☆}

Prezado Editor,

Paciente do sexo masculino, de 50 anos, apresentou vômitos sanguinolentos recorrentes. O exame endoscópico detectou lesão tumoral no antro gástrico e foi realizada gastrectomia imediata em virtude de perfuração. O exame histopatológico diagnosticou linfoma difuso de grandes células B (LDGCB) gástrico de expressão tripla [Bcl-2 focal (60%), Bcl-6 focal (40%), C-Myc (10%), CD10 focal (70%)]. O índice Ki-67 foi positivo em 60%. Exame de fezes para antígeno de *Helicobacter pylori* foi negativo. A tomografia computadorizada por emissão de pósitrons (PET-CT) não demonstrou envolvimento no local da cirurgia (gastrectomia).

O paciente queixava-se de escamas poligonais marrons, cinzentas e brancas com prurido em toda a pele do corpo, mais proeminentes nas extremidades, há dois anos. Ao mesmo tempo, a pele apresentava-se muito seca e espessada (fig. 1). Não havia história semelhante na família do paciente. Foi iniciada quimioterapia com R-CHOEP (rituximabe, doxorubicina, vincristina, etoposídeo, ciclofosfamida e prednisolona) e realizada biópsia de pele. Na histopatologia, foram observadas hiperqueratose, papilomatose, acantose de pequeno grau e ausência de camada granulosa. Infiltração perivascular de células mononucleares foi observada na derme superficial (fig. 2). Ao final da quimioterapia, os achados cutâneos apresentaram melhora (fig. 1).

A ictiose apresenta-se como pele áspera e seca, com grandes escamas formando placa, podendo ser hereditária ou adquirida. A ictiose adquirida é observada em doenças neoplásicas (linfoma de Hodgkin, linfoma anaplásico de grandes células, mieloma múltiplo, micose fungoide, sín-

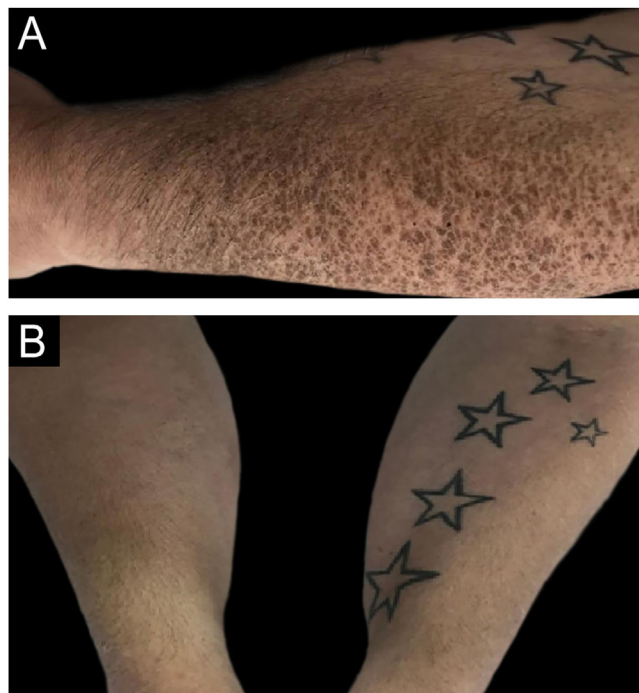


Figura 1 (A) Escamas poligonais marrons no antebraço. (B) Resolução das lesões.

drome POEMS [polineuropatia, organomegalia, endocrinopatia, proteína monoclonal, alterações cutâneas], sarcoma de Kaposi, leiomiossarcoma, etc.). Além disso, sabe-se que está associada à desnutrição, infecções (HIV, vírus linfotrópico T humano), hipotireoidismo, doença celíaca, doenças autoimunes, sarcoidose, doença enxerto-*versus*-hospedeiro e ingestão de medicamentos (hidroxiureia, alopurinol, vemurafenibe, medicamentos para redução de colesterol etc.). Supõe-se que a ictiose pode ser causada por comprometimento da lipogênese epidérmica, produção do fator transformador de crescimento- α pelas células tumorais e comprometimento do metabolismo da vitamina A.^{1,2} Que seja de conhecimento dos autores, o presente caso é a primeira descrição de ictiose como doença precursora de LDGCB gástrico.

DOI referente ao artigo:

<https://doi.org/10.1016/j.abd.2023.08.020>

☆ Como citar este artigo: Yavaşoğlu İ, Turgutkaya A, Tataroğlu C, Bolaman AZ. Acquired ichthyosis as a messenger to gastric diffuse large B-cell lymphoma. An Bras Dermatol. 2024;99.

<https://doi.org/10.1016/j.abd.2023.08.020>

☆☆ Trabalho realizado na Faculdade de Medicina, Aydin Adnan Menderes University, Aydın, Turquia.

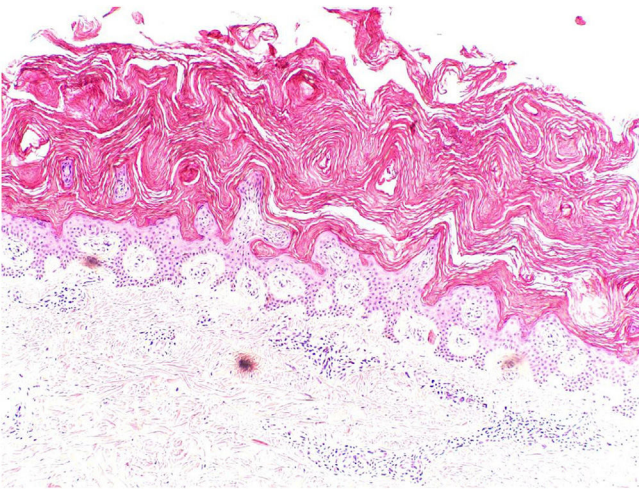


Figura 2 Orto-hiperqueratose, ausência de camada granulosa e acantose de pequeno grau são observadas na epiderme. Na derme superior, há pequeno infiltrado linfocitário perivascular (Hematoxilina & eosina, 40 ×).

Suporte financeiro

Nenhum.

Contribuição dos autores

İrfan Yavaşoğlu: Concepção e planejamento do estudo; obtenção de dados, ou análise e interpretação dos dados; elaboração e redação do manuscrito ou revisão crítica de conteúdo intelectual importante; obtenção, análise e interpretação dos dados; revisão crítica da literatura; aprovação da versão final do manuscrito.

Atakan Turgutkaya: Obtenção de dados, ou análise e interpretação dos dados; elaboração e redação do manuscrito ou revisão crítica de conteúdo intelectual importante;

obtenção, análise e interpretação dos dados; revisão crítica da literatura.

Canten Tataroğlu: Obtenção de dados, ou análise e interpretação dos dados; elaboração e redação do manuscrito ou revisão crítica de conteúdo intelectual importante.

Ali Zahit Bolaman: Concepção e planejamento do estudo; obtenção de dados, ou análise e interpretação dos dados; elaboração e redação do manuscrito ou revisão crítica de conteúdo intelectual importante; obtenção, análise e interpretação dos dados; revisão crítica da literatura; aprovação da versão final do manuscrito.

Conflito de interesses

Nenhum.

Referências

1. Mishra K, Jandial A, Gupta K, Prakash G, Malhotra P. Ichthyosis: a harbinger of lymphoma. *BMJ Case Rep.* 2018;2018, bcr2018224229.
2. Word AP, Cayce R, Pandya AG. Beware of underlying malignancy: acquired ichthyosis. *Am J Med.* 2014;127:202–4.

İrfan Yavaşoğlu ^a, Atakan Turgutkaya ^{a,*}, Canten Tataroğlu ^b e Ali Zahit Bolaman ^a

^a *Divisão de Hematologia, Faculdade de Medicina, Aydin Adnan Menderes University, Aydın, Turquia*

^b *Divisão de Patologia, Faculdade de Medicina, Aydin Adnan Menderes University, Aydın, Turquia*

* Autor para correspondência.

E-mail: atakanturgutkaya@yahoo.com.tr (A. Turgutkaya).

Recebido em 19 de junho de 2023; aceito em 16 de agosto de 2023