

## Caso pediátrico de cisto triquilemal na face ☆☆☆

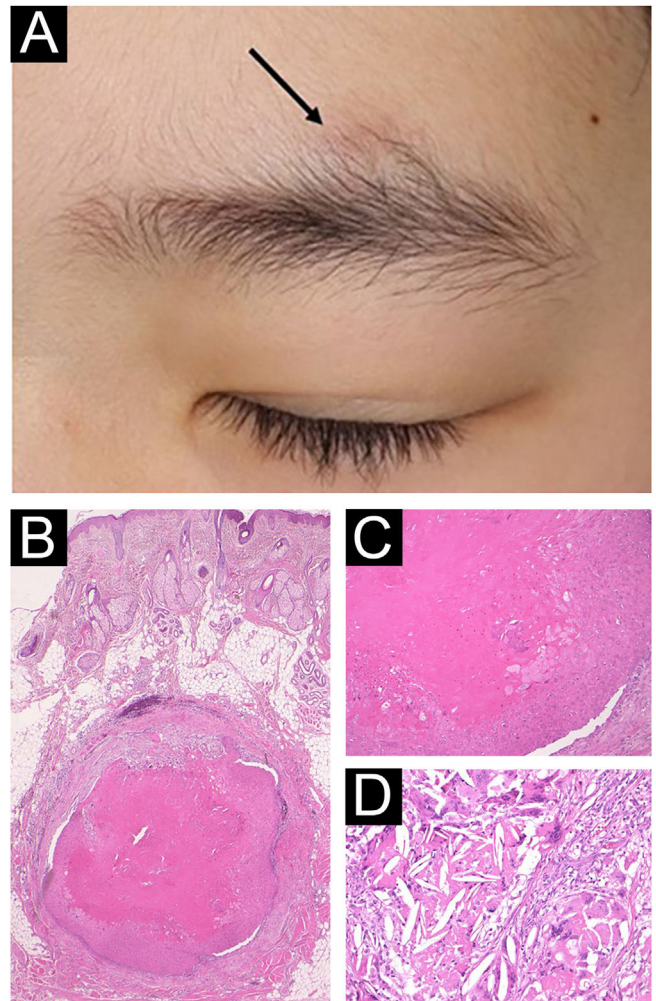


Prezado Editor,

O cisto triquilemal é às vezes observado no couro cabeludo de adultos. Os autores descrevem aqui um caso raro de cisto triquilemal na região frontal de uma criança.

Um menino de 9 anos foi levado ao hospital queixando-se de nódulo acima da sobrancelha esquerda que havia aumentado de tamanho no ano anterior. O paciente não tinha histórico médico anterior e ele e seus pais negaram qualquer evento desencadeante prévio, como trauma no local do nódulo. O exame físico mostrou nódulo subcutâneo medindo 7 × 5 mm, cor de pele normal, cupuliforme (fig. 1A). O exame laboratorial foi normal. O nódulo foi removido cirurgicamente, sob anestesia local. O exame histopatológico revelou estrutura cística relativamente bem circunscrita localizada no tecido subcutâneo (fig. 1B). O cisto estava preenchido por material acidófilo amorfo, e as paredes do cisto eram revestidas por células epiteliais sem formação de camada granulosa (fig. 1C). Cortes histológicos seriados mostraram cristais de colesterol e células gigantes tipo por corpo estranho dentro e ao redor do cisto (fig. 1D). Após a cirurgia, já se passaram dez anos sem recidiva local.

O caso foi diagnosticado como cisto triquilemal com base nas características histopatológicas de estrutura cística bem definida revestida por células epiteliais mostrando queratinização triquilemal. Cristais e fendas de colesterol, frequentemente observadas em cistos epidérmicos, foram observados no presente caso, mas essas características histopatológicas não são diagnósticas. A presença de granuloma tipo por corpo estranho pode sugerir rupturas parciais prévias do cisto triquilemal. A parede do cisto não era adjacente às glândulas sebáceas, e folículos pilosos e hastes pilosas não foram observados dentro e ao redor do cisto. Além disso, o nódulo subcutâneo não existia ao nascimento e, portanto, cisto dermoide foi excluído. O cisto triquilemal é tumor anexial benigno que surge da bainha radicular externa do folículo piloso. Em geral, apresenta-se como nódulo assintomático firme, que às vezes pode ser levemente doloroso. É visto principalmente em áreas com folículos pilosos, principalmente no couro cabeludo. Mulheres de meia-idade são mais comumente afetadas.<sup>1</sup> O aparecimento de cisto triquilemal em criança do sexo masculino é raro. Que seja do conhecimento dos autores, foram relatados apenas três casos que desenvolveram cisto triquilemal antes dos 10 anos, incluindo o presente caso.<sup>2,3</sup> Os achados clínicos desses casos são mostrados na tabela 1.<sup>2,3</sup> A coxa, o pênis e a sobrancelha estavam envolvidos, todos considerados locais raros. O paciente do presente caso é agora o mais jovem entre os casos relatados em indivíduos japoneses. Por outro lado, o caso mais jovem foi em um menino de 5 anos, que desenvol-



**Figura 1** (A) Nódulo subcutâneo cupuliforme acima da sobrancelha esquerda (seta). (B) Exame histopatológico mostrando estrutura cística localizada no tecido subcutâneo (Hematoxilina & eosina, 20 ×). (C) Aumento maior mostra que as paredes do cisto queratinizam em direção ao lúmen sem formação de camada granulosa (Hematoxilina & eosina, 200 ×). (D) Cristais de colesterol e células gigantes tipo por corpo estranho (Hematoxilina & eosina, 200 ×).

veu cisto triquilemal no pênis após reparo da hipospádia.<sup>3</sup> Os autores especularam que o reparo da hipospádia distal havia desencadeado metaplasia escamosa com queratinização, levando ao desenvolvimento de cisto triquilemal em área do corpo sem pelos.

No departamento dos autores, 25 casos, incluindo o presente, foram diagnosticados como cisto triquilemal nos últimos dez anos. Houve apenas um caso pediátrico (o presente). Os pacientes incluíram 12 homens e 13 mulheres, com idade média de 49 anos, e os locais afetados foram mais frequentemente observados no couro cabeludo (n = 16), seguido da face (sete), abdome (um) e antebraço (um). Entre as lesões faciais, duas foram observadas na sobrancelha, duas nas pálpebras superiores e inferiores, duas na região frontal e uma foi observada na região bucinadora. O cisto triquilemal é um dos nódulos que surgem na cabeça e pescoço, e raramente acomete crianças.

DOI referente ao artigo:

<https://doi.org/10.1016/j.abd.2022.05.012>

☆ Como citar este artigo: Endo M, Yamamoto T. Pediatric case of trichilemmal cyst arising on the face. *An Bras Dermatol.* 2024;99:130-1.

☆☆ Trabalho realizado no Departamento de Dermatologia, Fukushima Medical University, Fukushima, Japão.

**Tabela 1** Resumo dos casos relatados de cisto triquilemal pediátrico

Autores	Idade/sexo	Localização	Tamanho (aproximadamente)	Características clínicas	Cor
Imamura H, et al. <sup>2</sup>	10/masculino	Aspecto flexor da coxa	15 × 20 mm	Nódulo elástico, macio e indolor	Levemente azulado
Madan S, Joshi R. <sup>3</sup>	5/masculino	Face ventral do frênuo do pênis	15 × 16 mm	Tumoração macia, cística, de superfície lisa, elástica, indolor e relativamente móvel	Não identificado
Presente caso	9/masculino	Acima da sobrancelha	7 × 5 mm	Nódulo subcutâneo cupuliforme, indolor	Levemente avermelhado

## Suporte financeiro

Nenhum.

## Contribuição dos autores

Mai Endo: Planejamento do estudo; redação do manuscrito; obtenção, análise e interpretação dos dados; revisão e aprovação da versão final do manuscrito.

Toshiyuki Yamamoto: Planejamento do estudo; redação do manuscrito; obtenção, análise e interpretação dos dados; revisão e aprovação da versão final do manuscrito.


## Conflito de interesses

Nenhum.

## Referências

- Jha AK, Sinha R, Prasad S, Kumar S. Multiple trichilemmal cysts of the scalp in a young male. *Int J Trichology*. 2015;7:167–9.

- Imamura H, Izumi T, Kimura S. Two cases of trichilemmal cyst on the thigh. *Japanese J Clinical Dermatology (in Japanese)*. 1997;51:168–70.
- Madan S, Joshi R. Trichilemmal cyst of the penis in a paediatric patient. *Sultan Qaboos Univ Med J*. 2015;15:e129–32.

Mai Endo \*

e Toshiyuki Yamamoto 

*Departamento de Dermatologia, Fukushima Medical University, Fukushima, Japão*

\* Autor para correspondência.

E-mail: [enmai04@fmu.ac.jp](mailto:enmai04@fmu.ac.jp) (M. Endo).

Recebido em 29 de março de 2022; aceito em 1 de maio de 2022

<https://doi.org/10.1016/j.abdp.2023.09.012>

2666-2752/ © 2023 Sociedade Brasileira de Dermatologia. Publicado por Elsevier España, S.L.U. Este é um artigo Open Access sob uma licença CC BY (<http://creativecommons.org/licenses/by/4.0/>).

## Carcinoma espinocelular pigmentado em área não fotoexposta de mulher indígena <sup>☆,☆☆</sup>

Prezado Editor,

Mulher indígena, 67 anos, residente em aldeia ao norte do Espírito Santo, Brasil, previamente hipertensa e tabagista,



referia surgimento de lesão eritematosa na coxa esquerda há mais de 10 anos, com crescimento radial e prurido discreto. Ao exame, apresentava placa eritematoacastanhada infiltrada, hiperkeratótica, na lateral proximal da coxa esquerda, área não fotoexposta (fig. 1A). Não havia indícios de elastose solar na pele ao redor da lesão. Não foi identificada linfonodomegalia inguinal. À dermatoscopia, foram evidenciados depósitos de pigmento enegrecido, eritema e vasos lineares centrais, além de vasos glomerulares e estrias periféricas (fig. 1B).

As principais hipóteses diagnósticas foram doença de Bowen, melanoma e PLECT (paracoccidiodomicose, leishmaniose tegumentar, esporotricose, cromomicose, tuberculose cutânea).

As culturas para fungos e bactérias resultaram negativas. A avaliação histopatológica após biópsia incisional demonstrou hiperqueratose compacta, acantose, distúrbios de maturação e de produção de pigmento, sem aumento de melanócitos, além de queratinócitos atípicos e mitoses

DOI referente ao artigo:

<https://doi.org/10.1016/j.abdp.2022.06.008>

☆ Como citar este artigo: Moura LA, Diniz LM, Souza EM, Moura LA. Pigmented squamous cell carcinoma in a non-photo-exposed area of an indigenous woman. *An Bras Dermatol*. 2024;99:131–4.

☆☆ Trabalho realizado no Departamento de Dermatologia, Hospital Universitário Cassiano Antônio Moraes, Universidade Federal do Espírito Santo, Vitória, ES, Brasil.