







8. Dupont C, Duong TA, Mallet S, Mamzer-Bruneel MF, Thervet E, Bognoux ME, et al. Unusual presentation of chromoblastomycosis due to *Cladophialophora carrionii* in a renal and pancreas transplant recipient patient successfully treated with posaconazole and surgical excision. *Transpl Infect Dis.* 2010;12:180–3.

Ingrid Rocha Meireles Holanda *,
Priscila Neri Lacerda , Carolina Nunhez da Silva ,
Rosângela Maria Pires de Camargo ,
Anna Carolina Miola  e Silvio Alencar Marques 

Departamento de Dermatologia, Faculdade de Medicina, Universidade Estadual Paulista, Botucatu, SP, Brasil

* Autor para correspondência.

E-mail: ingmeireles@hotmail.com (I.R. Holanda).

Recebido em 25 de outubro de 2022; aceito em 16 de fevereiro de 2023

<https://doi.org/10.1016/j.abdp.2023.09.018>

2666-2752/ © 2023 Sociedade Brasileira de Dermatologia.

Publicado por Elsevier España, S.L.U. Este é um artigo Open Access sob uma licença CC BY (<http://creativecommons.org/licenses/by/4.0/>).

Infecção esporotricose-símile causada por *Mycobacterium abscessus* após mordida de cão☆☆



Prezado Editor,

Os termos “micobactérias atípicas” ou “micobactérias não tuberculosas” (MNT) referem-se a um grupo de micobactérias além de *Mycobacterium tuberculosis* e de *Mycobacterium leprae*^{1,2}. As MNT são organismos onipresentes que podem resistir a condições extremas de temperatura^{1,2}. *Mycobacterium abscessus* é micobactéria atípica de crescimento rápido que pode causar lesões cutâneas e infecções disseminadas, geralmente após trauma cutâneo². As manifestações dermatológicas incluem nódulos, abscessos e úlceras que muitas vezes podem se assemelhar a infecções por *Sporothrix*¹. A transmissão zoonótica é raramente relatada³.

Relato do caso

Paciente do sexo feminino, 63 anos, apresentava história de nódulo com crescimento de dois meses na face medial da coxa após sofrer mordida de cão de rua. Ela havia sido tratada anteriormente com clindamicina 300 mg, 3x/dia, por 21 dias, sem melhora. Ao exame, havia três gomas ulceradas e purulentas sobre área eritematosa, quente, sensível e flutuante na coxa (fig. 1). Não foram encontradas adenomegalias. Foram obtidas amostras da secreção para estudos microbiológicos e de biologia molecular. Coloração pelo método de Gram, esfregaço de KOH e cultura de Sabouraud foram negativas. Bacilos álcool-ácido resistentes (BAAR) foram identificados na coloração pelo método de Ziehl-Neelsen

(fig. 2). Colônias cremosas, de cor branca e cerebriformes cresceram em meio de cultura de Lowenstein-Jensen (fig. 3) e houve identificação de polimorfismo de fragmentos de restrição utilizando a reação em cadeia da polimerase (PCR – RFLP) dos genes *gyrB* e *hsp65* com digestão das enzimas *RsaI*, *TaqI* ou *Sac II* e enzima *HhaI*, respectivamente e o PCR multi-primer para detectar a ausência ou a presença das regiões RD9 e RD1 confirmou *M. abscessus*. A paciente recebeu amicacina 1 g IM diariamente por duas semanas em dois ciclos mais claritromicina 500 mg, 2x/dia por quatro meses, apresentando resposta clínica favorável (fig. 4).

As MNT compreendem um grupo heterogêneo de bacilos álcool-ácido-resistentes que são classificados de acordo com

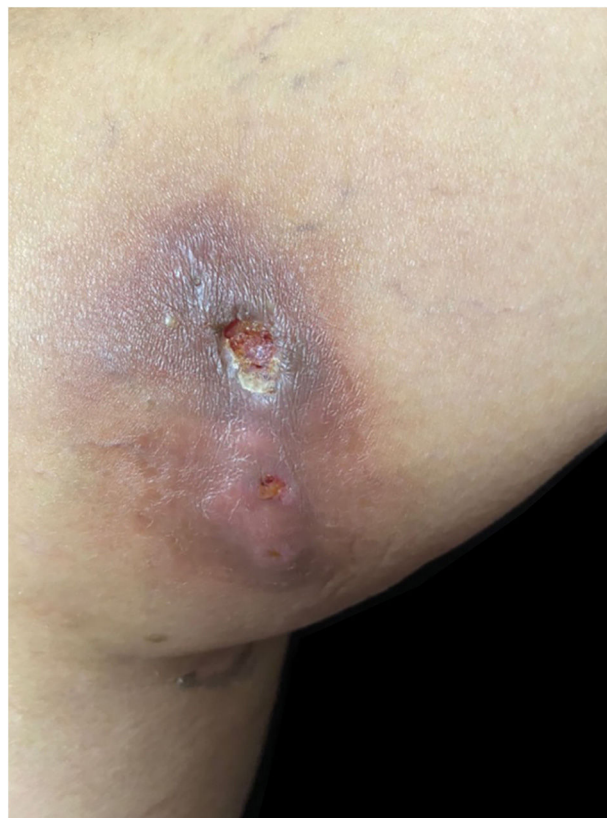

Figura 1 Três gomas ulceradas e purulentas afetando a coxa.

DOI referente ao artigo:

<https://doi.org/10.1016/j.abd.2023.02.004>

☆ Como citar este artigo: Mendoza-Del Toro PG, Robles-Tenorio A, Tarango-Martínez VM. *Mycobacterium abscessus* sporotrichoid infection after a dog bite. *An Bras Dermatol.* 2024;99:145–7.

☆☆ Trabalho realizado no Dermatological Institute of Jalisco “Dr. José Barba Rubio”, Secretariat of Salud Jalisco, Zapopan, Jalisco, México.

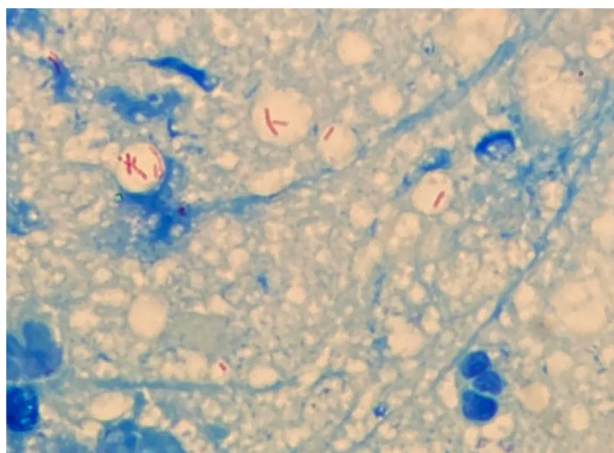


Figura 2 Bacilos álcool-ácido resistentes abundantes podem ser observados na coloração pelo método de Ziehl-Neelsen.

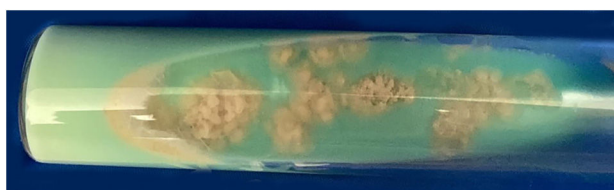


Figura 3 Colônias de *Mycobacterium abscessus* cresceram em meio de cultura de Lowenstein-Jensen após sete dias.

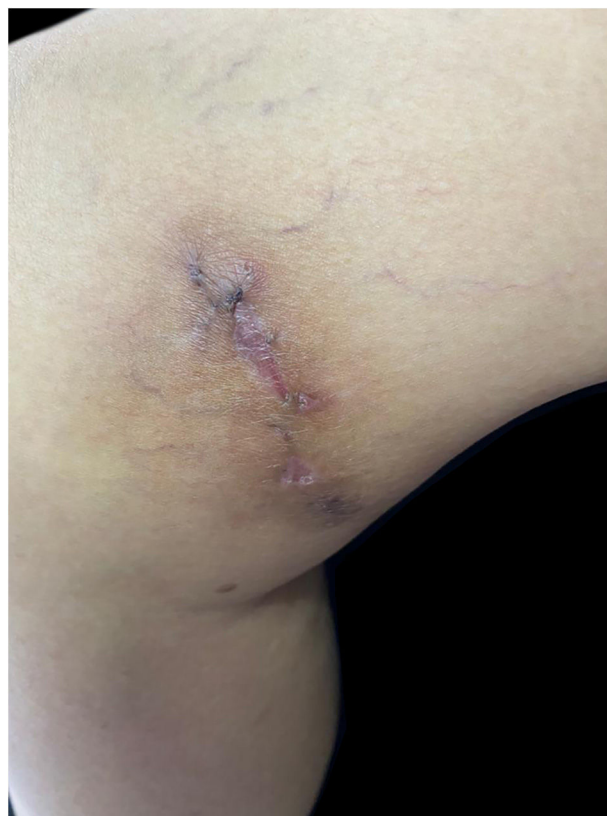

Figura 4 Resposta clínica favorável.

sua velocidade de crescimento, morfologia e pigmentação¹. Eles foram descritos pela primeira vez em 1931 por Pinner, e atualmente há mais de 200 espécies relatadas³. *Mycobacterium abscessus* está associado a um amplo espectro de lesões dermatológicas que incluem celulite, abscessos, pápulas, pústulas, fístulas, úlceras, lesões necróticas e nódulos subcutâneos que podem assemelhar lesões causadas por *Sporothrix*^{2,3}.

Feridas decorrentes de mordidas de animais envolvem tipicamente cães domésticos, que abrigam microbiota oral diversa que inclui anaeróbios facultativos e obrigatórios. Essa diversidade depende da idade, alimentação e saúde bucal do animal, entre outros fatores⁴. Há poucos relatos

de transmissão zoonótica de infecção por MNT após mordidas caninas em seres humanos⁵⁻⁷ e cães^{8,9} (tabela 1)⁵⁻⁹. Em humanos, apenas a extremidade superior foi relatada como sendo afetada por *M. fortuitum*, *M. kansasii* ou *M. chelonae*. Em caninos, apenas a infecção por *M. fortuitum* e *M. smegmatis* foi documentada. Que seja de conhecimento dos autores, a transmissão do *M. abscessus* não foi relatada anteriormente.

O diagnóstico da infecção por MNT inclui microscopia direta, cultura em meio seletivo, testes bioquímicos, cromatografia e técnicas de biologia molecular – este último é o método preferido¹⁰.

Tabela 1 Casos de infecção por micobactérias não tuberculosas após mordidas de cães em humanos e caninos⁵⁻⁹

Autor; ano	Hospedeiro	Comorbidade	Área afetada	Tipo de infecção	Agente
Ariel et al., 1983 ⁵	Sexo masculino, 55 anos	Nenhuma	Mão	Sinovite granulomatosa	<i>Mycobacterium fortuitum</i>
Southern; 2004 ⁶	Sexo masculino, 68 anos	Diabetes mellitus tipo 2	Mão	Tenossinovite	<i>Mycobacterium kansasii</i>
Minato et al., 2021 ⁷	Sexo masculino, 77 anos	Nenhuma	Mão	Tenossinovite	<i>Mycobacterium chelonae</i>
Fox et al., 1995 ⁸	Canino, sexo masculino, 15 meses	Nenhuma	Região cervical e tronco	Infecção subcutânea	<i>Mycobacterium fortuitum</i>
Malik et al., 2004 ⁹	Canino, sexo feminino, 4 anos	Obesidade	Pescoço	Pioderma e paniculite	<i>Mycobacterium smegmatis</i>
Malik et al., 2004 ⁹	Canino, sexo feminino, 5 anos	Obesidade	Tronco	Pioderma	<i>Mycobacterium smegmatis</i>

Infelizmente, o tratamento não está bem estabelecido. No entanto, terapia combinada com antibióticos e drenagem cirúrgica das lesões são fortemente recomendadas^{1,3}. A escolha de antibióticos geralmente envolve claritromicina ou azitromicina mais ampicacina, cefoxitina ou imipenem para infecções graves. A duração do tratamento pode variar de três a seis meses. Não há estudos clínicos comparando diferentes esquemas de tratamento².

Conclusão

Entre todos os agentes infecciosos que podem causar doenças após mordida canina, as MNT são algumas das mais desafiadoras do ponto de vista terapêutico. A cavidade oral de cães pode ser colonizada por MNT como patógeno comensal, e os caninos devem, portanto, ser considerados possíveis vetores. Uma vez que a apresentação clínica da esporotricose pode ser indistinguível das lesões de MNT, enfatiza-se a necessidade de realizar todos os testes microbiológicos apropriados disponíveis, que incluem a detecção de bacilos álcool-ácido-resistentes, além de esfregaços e culturas comuns.

Suporte financeiro

Nenhum.

Contribuição dos autores

Patricia Guadalupe Mendoza-Del Toro: Revisão crítica da literatura, elaboração e redação do manuscrito.

Arturo Robles-Tenorio: Revisão crítica do manuscrito, participação intelectual em conduta propedêutica e/ou terapêutica de casos estudados.

Víctor Manuel Tarango-Martínez: Revisão crítica da literatura, participação intelectual em conduta propedêutica e/ou terapêutica de casos estudados, aprovação da versão final do manuscrito.

Conflito de interesses

Nenhum.

Referências

1. Kalpana T, Mugunthan M, Joseph NM, Kalaiarasan E. A comprehensive review and update on epidemiology,

- symptomatology and management of nontuberculous mycobacteria (NTM). *J Pure Appl Microbiol.* 2022;16:814–24.
2. Nogueira LB, Garcia CN, Costa MSC, Moraes MB, Kurizky PS, Gomes CM. Non-tuberculous cutaneous mycobacterioses. *An Bras. Dermatol.* 2021;96:527–38.
3. Gardini G, Gregori N, Matteelli A, Castelli F. Mycobacterial skin infection. *Curr Opin Infect Dis.* 2022;35:79–87.
4. Zhang L, Li Y, Yang H, Mu Y, Jiang J, Duan X. Mycobacterium chelonae infection after a cat bite: a rare case report. *Clin Cosmet Investig Dermatol.* 2022;15:1847–51.
5. Ariel I, Haas H, Weinberg H, Rousso M, Rosenmann E, Israel J. Mycobacterium fortuitum granulomatous synovitis caused by a dog bite. *J Hand Surg.* 1983;8:342–5.
6. Southern PM Jr. Tenosynovitis Caused by Mycobacterium kansasii associated with a dog bite. *Am J Med Sci.* 2004;327:258–61.
7. Minato S, Sukegawa K, Onuma K, Otake Y, Iida R, Takaso M. Polymicrobial extensor tenosynovitis including mycobacterium chelonae caused by a dog bite: a case report. *JBJS Case Connect.* 2021;11:e20.00608.
8. Fox LE, Kunkle GA, Homer BL, Manella C, Thompson JP. Disseminated subcutaneous Mycobacterium fortuitum infection in a dog. *J Am Vet Med Assoc.* 1995;206:53–5.
9. Malik R, Shaw SE, Griffin C, Stanley B, Burrows AK, Bryden SL, et al. Infections of the subcutis and skin of dogs caused by rapidly growing mycobacteria. *J Small Anim Pract.* 2004;45:485–94.
10. García-Martos P, García-Agudo L. Infections due to rapidly growing mycobacteria. *Enferm Infecc Microbiol Clin.* 2012;30:192–200.

Patricia Guadalupe Mendoza-Del Toro ^{a,*},
Arturo Robles-Tenorio ^b
e Víctor Manuel Tarango-Martínez ^a

^a *Departamento de Dermatología, Dermatological Institute of Jalisco "Dr. José Barba Rubio", Secretariat of Salud Jalisco, Zapopan, Jalisco, México*

^b *Departamento de Dermatología, Faculdade de Medicina e Ciências da Saúde, Tecnológico de Monterrey, Monterrey, México*

* Autor para correspondencia.

E-mail: patricia.2495@outlook.com

(P.G. Mendoza-Del Toro).

Recebido em 12 de dezembro de 2022; aceito em 1 de fevereiro de 2023

<https://doi.org/10.1016/j.abdp.2023.09.004>

2666-2752/ © 2023 Sociedade Brasileira de Dermatologia.

Publicado por Elsevier España, S.L.U. Este é um artigo Open Access sob uma licença CC BY (<http://creativecommons.org/licenses/by/4.0/>).