

«Old but Gold» – Retalho de avanço condrocútâneo de hélice de Antia e Buch: série de casos ☆,☆☆



Prezado Editor,

O pavilhão auricular é alvo frequente de neoplasias malignas. Metade dos tumores localizam-se na hélice e muitos defeitos envolvem tanto pele quanto cartilagem, o que torna a reconstrução cirúrgica um desafio.¹ Neste artigo, descrevemos três casos de carcinomas queratinocíticos em hélice reparados com retalho de avanço condrocútâneo de Antia e Buch.² A [tabela 1](#) descreve o passo a passo da técnica.

O primeiro paciente apresentava carcinoma espinocelular (CEC) *in situ*, com 13 mm no maior diâmetro, submetido à cirurgia micrográfica de Mohs (CMM) e removido no primeiro estágio. Já o segundo, tratava-se de carcinoma basocelular (CBC) infiltrativo, com 8 mm no maior diâmetro, removido em dois estágios por meio da CMM. Por fim, o terceiro era um CEC bem diferenciado, com 10 mm no maior diâmetro, ressecado pela técnica convencional ([fig. 1](#)).

O planejamento cirúrgico é essencial para a obtenção de bons resultados na abordagem dos tumores da região auricular. Dentre suas peculiaridades, observamos quantidade expressiva de cartilagem, que pode não resistir a distorções secundárias à contratura da cicatriz. Além disso, há risco maior de necrose em decorrência da natureza fina da pele auricular. No caso da hélice, a escolha do reparo é feita com base na localização, no tamanho do defeito e na quantidade de perda cartilaginosa. Pequenos defeitos (< 1-1,5 cm) são facilmente reconstruídos com excisão em cunha e fechamento primário, diferente dos defeitos maiores, que exigem o emprego de enxertos ou retalhos.

Os enxertos demandam estrutura cartilaginosa preservada, com pericôndrio viável ou perfurações na cartilagem para possibilitar irrigação pelo leito contralateral. Já nos defeitos compostos, a perda estrutural da margem da hélice requer cartilagem e pele para seu reparo, que pode ser realizada pelas seguintes técnicas: enxerto composto proveniente do pavilhão auricular contralateral; retalhos interpolados com utilização de cartilagem; retalho condrocútâneo.^{1,3-5} O último é frequentemente utilizado e pode ser realizado por meio da incisão da pele

Tabela 1 Etapas para execução do retalho de Antia e Buch

- 1) Antissepsia
- 2) Demarcação da margem cirúrgica
- 3) Anestesia local e exérese da lesão
- 4) Desenho do retalho marcando uma linha no limite anterior à hélice, inferiormente ao defeito, estendendo-se até o lóbulo, e do triângulo de compensação retroauricular
- 5) Incisão linear na face anterior da orelha, ao longo da curvatura da hélice até o lóbulo, incluindo cartilagem, sem transfixar a pele retroauricular. Pode ser desenhado um triângulo de compensação no lóbulo
- 6) Descolamento retroauricular sobre a cartilagem com tesoura romba (pedículo do retalho)
- 7) Hemostasia
- 8) Movimento de avanço do retalho condrocútâneo através da sutura da cartilagem
- 9) Ressecção do triângulo de compensação retroauricular
- 10) Sutura da pele
- 11) Curativo compressivo

em apenas uma superfície da orelha e cartilagem, como descrito por Antia e Buch, ou por incisão de espessura total incluindo pele das duas superfícies e cartilagem ([fig. 2](#)).

O retalho condrocútâneo foi retratado pela primeira vez por Antia e Buch, em 1967. O princípio do procedimento é um avanço de pele e cartilagem da porção intacta da hélice adjacente ao defeito, com base em um pedículo retroauricular amplo e seguro, com maior preservação da vascularização da artéria auricular posterior.² No entanto, a forma clássica perdeu destaque, pois desde o relato inicial diversas modificações foram realizadas - inclusive com a incisão da linha de transição da hélice ao dorso da orelha, limitando a irrigação por restringir o pedículo apenas à porção inferior do retalho, com risco de comprometimento da vascularização local.

Portanto, o retalho de Antia e Buch, apesar de descrito há mais de 50 anos, mantém seu papel em meio às técnicas de reconstrução da hélice, e seu conhecimento é importante ao cirurgião dermatológico. Trata-se de método eficaz, seguro, executado em uma única etapa e com a vantagem adicional de manter a vascularização local, diminuindo o risco de necrose.

DOI referente ao artigo:

<https://doi.org/10.1016/j.abd.2021.01.010>

☆ Como citar este artigo: Sakiyama PH, Ferrari TA, Garbin RR, Tarlé RG. Old but gold – Antia and Buch chondrocutaneous advancement flap for helical reconstruction: a series of cases. *An Bras Dermaol.* 2022;97:835-7.

☆☆ Trabalho realizado no Serviço de Dermatologia do Hospital Santa Casa de Curitiba, Curitiba, PR, Brasil.

Suporte financeiro

Nenhum.

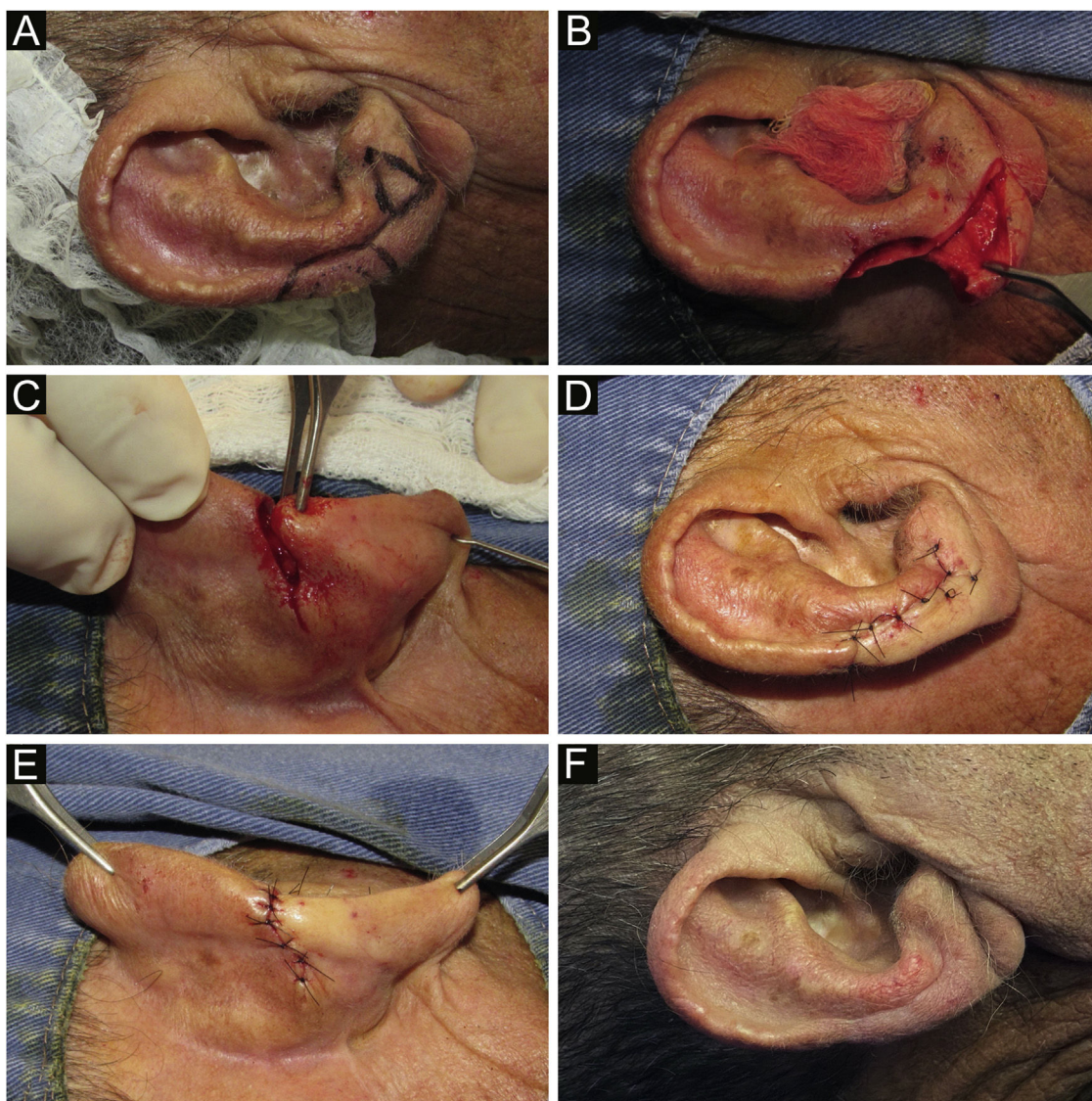


Figura 1 (A), Lesão clínica e delimitação da margem. Desenho do retalho, com triângulo de compensação ao nível do lóbulo auricular. (B), Defeito cirúrgico composto (pele e cartilagem) e incisão linear na face anterior da orelha. (C), Visão posterior do movimento de avanço, após ressecção do triângulo de compensação retroauricular. (D-E), Sutura por planos e pós-operatório imediato. (F), Pós-operatório tardio.

Contribuição dos autores

Paula Hitomi Sakiyama: Aprovação da versão final do manuscrito; concepção e planejamento do estudo; elaboração e redação do manuscrito; obtenção, análise e interpretação dos dados; revisão crítica da literatura; revisão crítica do manuscrito.

Thiago Augusto Ferrari: Aprovação da versão final do manuscrito; concepção e planejamento do estudo; elaboração e redação do manuscrito; obtenção, análise e interpretação dos dados; revisão crítica da literatura; revisão crítica do manuscrito.

Raíssa Rigo Garbin: Aprovação da versão final do manuscrito; concepção e planejamento do estudo; obtenção,

análise e interpretação dos dados; participação efetiva na orientação da pesquisa; participação intelectual em conduta propedêutica e/ou terapêutica de casos estudados; revisão crítica da literatura; revisão crítica do manuscrito.

Roberto Gomes Tarlé: Aprovação da versão final do manuscrito; concepção e planejamento do estudo; participação efetiva na orientação da pesquisa; participação intelectual em conduta propedêutica e/ou terapêutica de casos estudados; revisão crítica da literatura; revisão crítica do manuscrito.

Conflito de interesses

Nenhum.

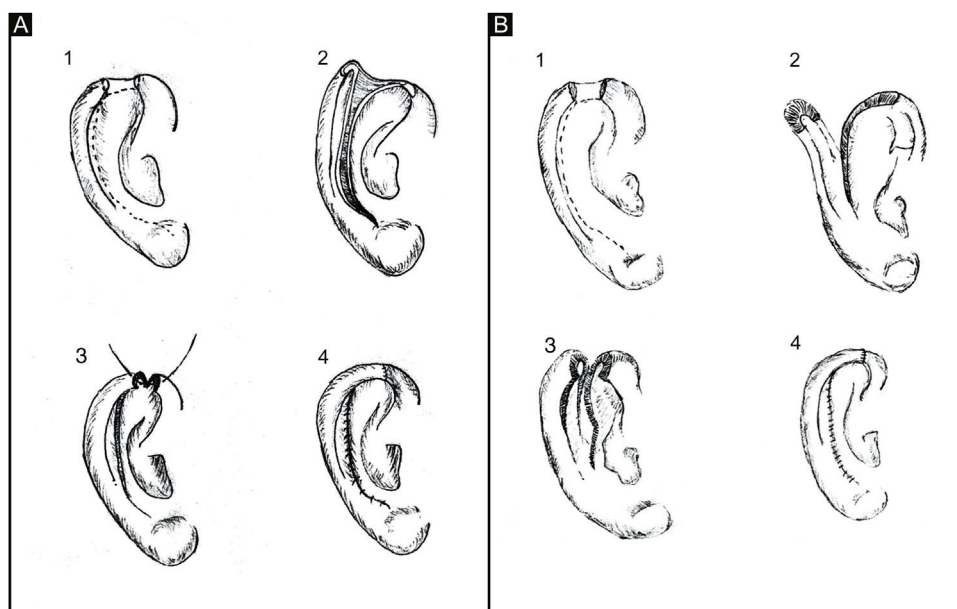


Figura 2 (A), Retalho condrocútâneo clássico. (A.1), Defeito helicoidal, linhas tracejadas indicam incisões na pele e cartilagem. (A.2), Incisão na face anterior da orelha, incluindo cartilagem, sem transfixar a pele retroauricular. (A.3), Movimento de avanço e sutura da cartilagem. (A.4), Sutura da pele. (B), Retalho condrocútâneo de espessura total. (B.1), Defeito helicoidal. (B.2), Incisão na face anterior e posterior da orelha, incluindo cartilagem, transfixando pele retroauricular. (B.3), Movimento de avanço. (B.4), Sutura por planos.

Referências

1. Sanniec K, Harirah M, Thornton JF. Ear Reconstruction after Mohs Cancer Excision: Lessons Learned from 327 Consecutive Cases. *Plast Reconstr Surg.* 2019;144:719-29.
2. Antia NH, Buch VI. Chondrocutaneous advancement flap for the marginal defect of the ear. *Plast Reconstr Surg.* 1967;39:472-7.
3. Durğun M, Baş S. Helical Rim Reconstruction with Chondrocutaneous Hatchet Flap-Z Plasty. *Ann Plast Surg.* 2019;82:533-6.
4. Gadens GA, Pacola PR, Kimyai-Asadi A. Reconstrução da região superior da hélice. *Surg Cosmet Dermatol.* 2013;5:161-3.
5. Butler CE. Reconstruction of marginal ear defects with modified chondrocutaneous helical rim advancement flaps. *Plast Reconstr Surg.* 2003;111:2009-13.

Paula Hitomi Sakiyama ^{ID a,*}, Thiago Augusto Ferrari ^{ID a},
Raíssa Rigo Garbin ^{ID a}
e Roberto Gomes Tarlé ^{ID a,b}

^a Departamento de Dermatologia, Hospital Santa Casa de Curitiba, Curitiba, PR, Brasil

^b Disciplina de Dermatologia, Pontifícia Universidade Católica do Paraná, Curitiba, PR, Brasil

* Autor para correspondência.

E-mail: paulasakiyama@gmail.com (P.H. Sakiyama).

Recebido em 7 de julho de 2020; aceito em 3 de janeiro de 2021

<https://doi.org/10.1016/j.abdp.2022.09.012>
2666-2752/ © 2022 Sociedade Brasileira de Dermatologia.
Publicado por Elsevier España, S.L.U. Este é um artigo Open Access sob uma licença CC BY (<http://creativecommons.org/licenses/by/4.0/>).