

Um conhecimento mais profundo da etiopatogenia pode levar a estratégias terapêuticas direcionadas; entretanto, isso certamente representará um desafio em doença tão polimórfica quanto a PASH. O tratamento, portanto, deve ser individualizado e, considerando-se que a cirurgia apresentou resultados promissores, acredita-se que a mesma mereça mais pesquisas.

Suporte financeiro

Fundación Manuel Quintela ajudou a financiar os testes genéticos.

Contribuição dos autores

Irina Cawen: Aprovação da versão final do manuscrito; revisão crítica da literatura; obtenção, análise e interpretação dos dados; participação efetiva na orientação da pesquisa; participação intelectual em conduta propedêutica e/ou terapêutica; manejo dos casos estudados; revisão crítica do manuscrito; elaboração e redação do manuscrito; análise estatística; concepção e planejamento do estudo.

Jorge Navarrete: Aprovação da versão final do manuscrito; revisão crítica da literatura; obtenção, análise e interpretação dos dados; participação efetiva na orientação da pesquisa; participação intelectual em conduta propedêutica e/ou terapêutica; manejo dos casos estudados; revisão crítica do manuscrito; elaboração e redação do manuscrito; análise estatística; concepção e planejamento do estudo.

Caroline Agorio: Aprovação da versão final do manuscrito; revisão crítica da literatura; participação efetiva na orientação da pesquisa; participação intelectual em conduta propedêutica e/ou terapêutica; manejo dos casos estudados; revisão crítica do manuscrito; concepção e planejamento do estudo.

Conflito de interesses

Nenhum.

Referências

1. Braun-Falco M, Kovnerystyy O, Lohse P, Ruzicka T. Pyoderma gangrenosum, acne, and suppurative hidradenitis (PASH) – a new autoinflammatory syndrome distinct from PAPA syndrome. *J Am Acad Dermatol.* 2012;66:409–15.
2. Join-Lambert O, Duchatelet S, Delage M, Miskinyte S, Coignard H, Lemarchand N, et al. Remission of refractory pyoderma gangrenosum, severe acne, and hidradenitis suppurativa (PASH) syndrome using targeted antibiotic therapy in 4 patients. *J Am Acad Dermatol.* 2015;73:66–9.
3. Fattore D, Pistone G, Bongiorno MR. Pyoderma gangrenosum, acne, hidradenitis suppurativa syndrome associated with type 1 diabetes mellitus treated with adalimumab. *G Ital Dermatol Venereol.* 2019;154:218–20.
4. Danby FW, Hazen PG, Boer J. New and traditional surgical approaches to hidradenitis suppurativa. *J Am Acad Dermatol.* 2015;73:62–5.
5. Yildizhan İK, Boyvat A. Diagnostic Sensitivity of Different Applications of Pathergy Test for Behçet's Disease. *Arch Rheumatol.* 2019;35:29–34.

Irina Cawen ^a, Jorge Navarrete ^{a,b,*}
e Caroline Agorio ^a

^a Departamento de Dermatologia, Hospital de Clínicas “Dr. Manuel Quintela”, Montevideo, Uruguai

^b Departamento de Dermatologia, Hospital Padre Hurtado, Santiago, Chile

* Autor para correspondência.

E-mail: jnavarrete90@gmail.com (J. Navarrete).

Recebido em 22 de julho de 2020; aceito em 24 de agosto de 2020

<https://doi.org/10.1016/j.abdp.2021.11.011>

2666-2752/ © 2021 Sociedade Brasileira de Dermatologia.

Publicado por Elsevier España, S.L.U. Este é um artigo Open Access sob uma licença CC BY (<http://creativecommons.org/licenses/by/4.0/>).

Dermatite seborreica-símile e disfunção hepática em lactente: sinalizadores de histiocitose de células de Langerhans^{☆,☆☆}



Prezado Editor,

Relatamos o caso de uma menina de um 1 ano e 5 meses que apresentava descamação e prurido no couro cabeludo havia seis meses, sem resposta a corticoides e antifúngicos tópicos. O exame físico evidenciou déficit pñdero-estatural

(percentil 3 de altura e 1 de peso); pápulas coalescentes encimadas por crostas hemáticas e melicéricas, sobre base eritêmato-descamativa no couro cabeludo e regiões temporal e retroauricular (fig. 1); lesões eritêmato-infiltradas exulceradas na axila esquerda e vulva e erosões no palato mole. Fígado endurecido, palpável a 5 cm do rebordo costal direito. Sem adenomegalias. Exames complementares evidenciaram anemia (Hb: 9,8 mg/dL), alteração em exames hepáticos (TGO: 136 U/L, TGP: 152 U/L, fosfatase alcalina: 1821 U/L, gama-GT: 907,3 U/L); ultrasonografia com fígado no limite superior da normalidade, ecotextura heterogênea e áreas de hiperecogenicidade periportal; colangiopressão magnética e cintilografia óssea sem alterações; histopatológico de pele com infiltrado liquenoide de células de Langerhans, e positividade imuno-histoquímica difusa para CD1a e S100 (fig. 2). Assim, foi estabelecido o diagnóstico de histiocitose de células de Langerhans (HCL) com lesões dermatite seborreica-símile e envolvimento hepático. Foi instituído tratamento oncológico com prednisona e vimblastina por 12 semanas, sem melhora das lesões cutâneas. Após um mês do

DOI of original article:

<https://doi.org/10.1016/j.abdp.2020.08.035>.

[☆] Como citar este artigo: Antoniali D, Lugão HB, Elias D, Souza CS. Seborrheic-like dermatitis and liver dysfunction in an infant: signs of Langerhans cell histiocytosis. *An Bras Dermatol.* 2022;97:123–5.

^{☆☆} Trabalho realizado na Divisão de Dermatologia, Departamento de Clínica Médica, Faculdade de Medicina de Ribeirão Preto, Universidade de São Paulo (USP), Ribeirão Preto, SP, Brasil.

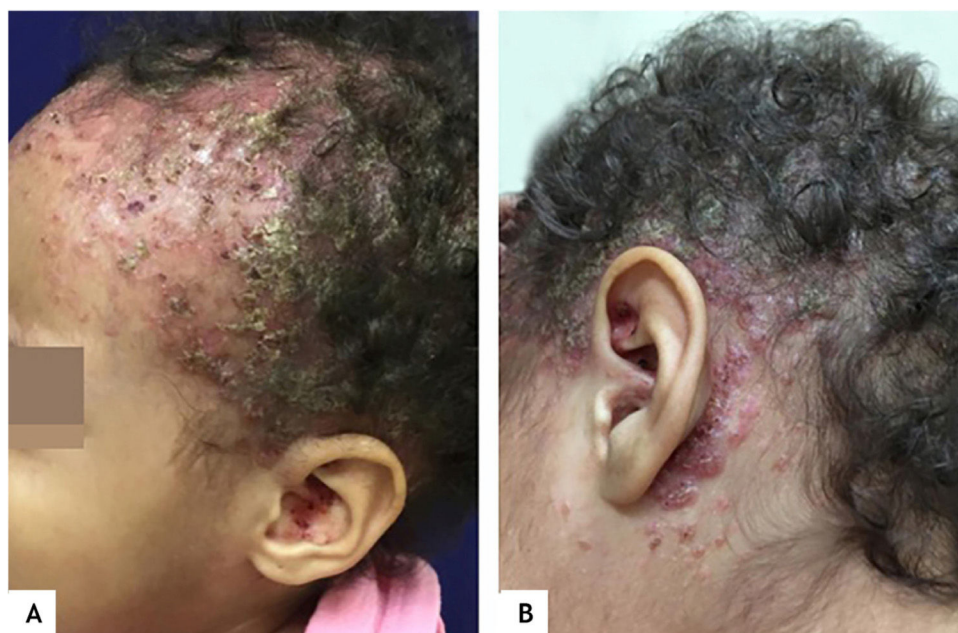

Figura 1 (A), Lesões eritemato-descamativas, infiltradas, recobertas por crostas hemáticas e melicéricas em todo o couro cabeludo e pavilhão auricular. (B), Pápulas eritematosas coalescentes, encimadas por crostas hemáticas e melicéricas se estendendo desde a região temporal até retroauricular.

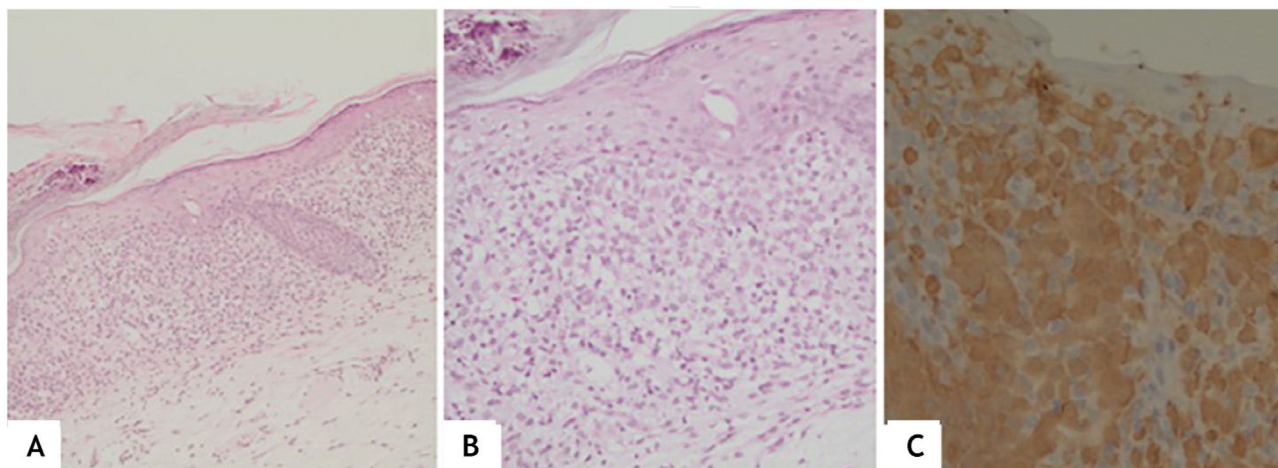


Figura 2 (A), Epiderme com espongiose e focos de dano hidrópico basal, derme superficial com moderado e difuso infiltrado inflamatório em faixa (Hematoxilina & eosina, 100 x). (B), Células dotadas de núcleos ovalados, focalmente lobulados, além de linfócitos maduros e alguns eosinófilos (Hematoxilina & eosina, 200 x). (C), Positividade difusa para CD1A (200 x).

término da fase de indução, ainda com persistência de lesões em couro cabeludo, novo histopatológico demonstrou manutenção de infiltrado inflamatório liquenoide de células de Langerhans com positividade difusa para CD1a e ultrassonografia com infiltração hepática e esplenomegalia. Foi indicada continuação da quimioterapia com mercaptopurina, prednisona e vimblastina por 12 meses (em curso atual).

Historicamente, a HCL é subdividida em quatro síndromes (Letterer-Siwe, Hand-Schuller-Christian, granuloma eosinofílico e Hashimoto-Pritzker). No entanto, evidências atuais indicam que nem todos os casos se encaixam nessas categorias.^{1,2} Recentemente, a HCL foi redefinida como neoplasia mielóide inflamatória atribuída à ativação

de mutações na via proteína quinase ativada por mitógeno (MAPK);² a mutação no gene BRAF-V600E é a mais prevalente.³ Clinicamente, é categorizada pelo envolvimento de um ou múltiplos sistemas, unifocal ou multifocal, e presença de acometimento de órgãos de risco (fígado, baço e medula óssea), definidores do prognóstico e resposta terapêutica. HCL de sistema único apresenta excelente prognóstico, enquanto a forma multissistêmica tem risco de mortalidade com necessidade de tratamentos agressivos.²

Apesar de a doença cutânea isolada ser rara (2%), as manifestações cutâneas são precedentes em cerca de 80% dos casos;²⁻⁴ as mais comuns ocorrem em pacientes menores de 2 anos.² Dermatite seborreica-símile, pápulas eritematosas e lesões eczematosas são frequentes,⁴

entre outras, incluídas petéquias, púrpuras, máculas, pápulas hipopigmentadas ou umbilicadas, nódulos, vesico-bolhas e pústulas,⁵ com predileção pelo couro cabeludo, abdômen, tórax e áreas intertriginosas.⁴ As manifestações extra cutâneas incluem lesões ósseas líticas, diabetes insipidus, deficiência do hormônio de crescimento, hepatoesplenomegalia e linfadenopatia.⁴ O envolvimento hepático é visto exclusivamente na HCL multissistêmica, como hepatomegalia isolada e/ou comprometimento da função hepática e icterícia.⁵ A histologia e a positividade para CD1a, S100 e/ou CD207 (Langerin) na imuno-histoquímica estabelecem o diagnóstico.

Manifestações cutâneas da HCL são variáveis e podem se assemelhar a outras dermatoses prevalentes. Frente a um quadro intenso e refratário de dermatite seborreica, deve-se levantar a suspeita de HCL; são mandatórias as investigações histopatológica e do acometimento multissistêmico.

Suporte financeiro

Nenhum.

Contribuição dos autores

Daniela Antoniali: Concepção e planejamento do caso estudado; participação intelectual em conduta propedêutica e/ou terapêutica do caso estudado; revisão da literatura; elaboração e redação do manuscrito.

Helena Barbosa Lugão: Aprovação da versão final do manuscrito; elaboração e redação do manuscrito; participação na orientação da pesquisa; participação intelectual em conduta propedêutica e/ou terapêutica do caso estudado; revisão crítica da literatura; revisão crítica do manuscrito.

Daniel Elias: Aprovação da versão final do manuscrito; elaboração e redação do manuscrito; participação na orientação da pesquisa; participação intelectual em conduta propedêutica e/ou terapêutica do caso estudado; revisão crítica da literatura; revisão crítica do manuscrito.

Cacilda da Silva Souza: Aprovação da versão final do manuscrito; elaboração e redação do manuscrito; obtenção, análise e interpretação dos dados; participação intelectual

em conduta propedêutica e/ou terapêutica do caso estudado; revisão crítica da literatura; revisão crítica do manuscrito.

Conflito de interesses

Nenhum.

Referências

1. Papadopoulou M, Panagopoulou P, Papadopoulou A, Hatzipantelis E, Efstratiou I, Galli-Tsinopoulou A, et al. The multiple faces of Langerhans cell histiocytosis in childhood: A gentle reminder. *Mol Clin Oncol.* 2018;8:489-92.
2. Krooks J, Minkov M, Weatherall AG. Langerhans cell histiocytosis in children: History, classification, pathobiology, clinical manifestations, and prognosis. *J Am Acad Dermatol.* 2018;78:1035-44.
3. Badalian-Very G, Vergilio JA, Degar BA, MacConaill LE, Brandner B, Calicchio ML, et al. Recurrent BRAF mutations in Langerhans cell histiocytosis. *Blood.* 2010;116:1919-23.
4. Leung AKC, Lam JM, Leong KF. Childhood Langerhans cell histiocytosis: a disease with many faces. *World J Pediatr.* 2019;15:536-45.
5. Yi X, Han T, Zai H, Long X, Wang X, Li W. Liver involvement of Langerhans' cell histiocytosis in children. *Int J Clin Exp Med.* 2015;8:7098-106.

Daniela Antoniali , Helena Barbosa Lugão , Daniel Elias  e Cacilda da Silva Souza 

Divisão de Dermatologia, Departamento de Clínica Médica, Faculdade de Medicina de Ribeirão Preto, Universidade de São Paulo (USP), Ribeirão Preto, SP, Brasil

* Autor para correspondência.

E-mail: dani.antoniali@hotmail.com (D. Antoniali).

Recebido em 5 de julho de 2020; aceito em 11 de agosto de 2020

<https://doi.org/10.1016/j.abdp.2021.11.013>
2666-2752/ © 2021 Publicado por Elsevier España, S.L.U. em nome de Sociedade Brasileira de Dermatologia. Este é um artigo Open Access sob uma licença CC BY (<http://creativecommons.org/licenses/by/4.0/>).

Tratamento da alopecia areata com difenilciclopropenona: metodologia baseada nos preceitos da dermatite alérgica de contato ^{☆,☆☆}



Prezado Editor,

A difenilciclopropenona (DPCP) é substância química que induz resposta imune celular e, portanto, dermatite alér-

gica de contato (DAC). Sua ação baseia-se no conceito de competição antigênica, induzindo a formação de linfócitos TCD8, o que inibe a resposta imune ativa perifolicular e possibilita o crescimento do fio.¹

A DPCP é opção terapêutica para alopecia areata (AA), principalmente em casos extensos, com resposta variável, mas taxas de repilação em mais de 50% dos casos.¹ Os efeitos colaterais são comuns, por vezes graves, como as reações eczematosas agudas, além de linfadenopatia, prurido, hiperpigmentação e sintomas *flu-like*, entre outros.²

Sua forma de utilização é variável, carecendo de padronização metodológica.²⁻⁴ Nosso serviço utiliza uma metodologia baseada nos preceitos da DAC. Temos como objetivo demonstrar as etapas da utilização do DPCP na AA. Essa padronização nos possibilita comparar os dados e diminuir os efeitos colaterais por uso inadequado.

O produto é adquirido a 2% em acetona e armazenado na geladeira em frasco escuro. As diluições são prepara-

DOI of original article:

<https://doi.org/10.1016/j.abd.2020.08.036>.

☆ Como citar este artigo: Lopes ASA, Lazzarini R. Treatment of alopecia areata with Diphenylcyclopropenone: methodology based on the principles of allergic contact dermatitis. *An Bras Dermatol.* 2022;97:125-7.

☆☆ Trabalho realizado na Clínica de Dermatologia, Irmandade da Santa Casa de Misericórdia de São Paulo, São Paulo, SP, Brasil.