

antiproliferativas.<sup>2</sup> Quatro pacientes peruanos receberam 100 mg de talidomida por via oral diariamente com resultados diferentes.<sup>2</sup> Nosso paciente apresentou remissão clínica de 12 meses após tratamento com talidomida, apoiando seu uso como agente imunomodulador de primeira linha.

### Suporte financeiro

Nenhum.

### Contribuição dos autores

Juliana Ordoñez-Parra: Avaliação do paciente; revisão da literatura; elaboração do manuscrito.

Maddy Mejía Cortes: Avaliação do paciente, revisão da literatura, elaboração do manuscrito.

Maria Margarita Tamayo-Buendía: Avaliação do paciente, revisão da literatura, elaboração do manuscrito.

Ana María Infante Gómez: Avaliação do paciente e revisão da literatura.





### Conflito de interesses

Nenhum.

### Referências

1. Magaña M, Massone C, Magaña P, Cerroni L. Clinicopathologic Features of Hydroa Vacciniforme – Like Lymphoma: A Series of 9 Patients. *Am J Dermatopathol*. 2016;38:20–5.

2. Beltran BE, Maza I, Moisés-Alfaro CB, Vasquez L, Quiñones P, Morales D, et al. Thalidomide for the treatment of Hydroa Vacciniforme – like lymphoma: Report of four pediatric cases from Peru. *Am J Hematol*. 2014;89:1153–4.
3. Liu Y, Ma C, Wang G, Wang L. Hydroa Vacciniforme – like lymphoproliferative disorder: Clinicopathologic study of 41 cases. *J Am Acad Dermatol*. 2019;81:534–40.
4. Lee HY, Baek JO, Lee JR, Park SH, Jeon IS, Roh JY. Atypical Hydroa Vacciniforme – like Epstein-Barr virus associated T/NK-cell lymphoproliferative disorder. *Am J Dermatopathol*. 2012;34:e119–24.
5. Lie JT, Groeneveld-van Beek EA, Ham L, Van Der Wees J, Melles GRJ. More efficient use of donor corneal tissue with Descemet Membrane Endothelial Keratoplasty (DMEK): Two lamellar keratoplasty procedures with one donor cornea. *Br J Ophthalmol*. 2010;94:1265–6.

Juliana Ordoñez-Parra , Maddy Mejía Cortes , Maria Margarita Tamayo-Buendía  e Ana María Infante Gómez 

Hospital Universitario San Ignacio, Bogotá, Colômbia

\* Autor para correspondência.

E-mail: [juliana.ordonez19@gmail.com](mailto:juliana.ordonez19@gmail.com) (J. Ordoñez-Parra).

Recebido em 29 de abril de 2020; aceito em 21 de junho de 2020

<https://doi.org/10.1016/j.abdp.2020.06.024>

2666-2752/ © 2021 Sociedade Brasileira de Dermatologia.

Publicado por Elsevier España, S.L.U. Este é um artigo Open Access sob uma licença CC BY (<http://creativecommons.org/licenses/by/4.0/>).

## N-acetilcisteína para o manejo do transtorno de escoriação: resultados encorajadores em duas pacientes <sup>☆,☆☆</sup>



Prezado Editor,

O transtorno de escoriação (TE), também chamado de dermatotilexomania, é caracterizado por escoriação recorrente da pele (*skin picking*), levando a lesões cutâneas que variam de erosões superficiais a ulcerações profundas.<sup>1</sup> A acne escoriada (AE) é um subtipo de TE no qual o foco são as lesões acneicas. O TE causa comprometimento psicossocial significativo, portanto, necessitam de tratamento eficaz.<sup>1,2</sup> Embora existam várias abordagens, incluindo terapias comportamentais e farmacológicas, o manejo do TE ainda é um desafio.<sup>1–3</sup> Acredita-se que a disfunção glutamatérgica e o estresse oxidativo contribuam para a fisiopatologia do TE.<sup>2,3</sup> Recentemente, a N-acetilcisteína (NAC), um modulador de glutamato e antioxidante, foi proposta como promissora alternativa de tratamento para o TE, e um número limitado de relatos mostrou resultados encorajadores.<sup>1–5</sup>

Paciente do sexo feminino, 75 anos de idade, com história de cinco anos de prurido e feridas nas pernas. A paciente sentia necessidade irresistível de escoriar a pele, o que se tornou rotina diária e resultou em lesões autoinfligidas na pele de aparência normal. O exame dermatológico revelou múltiplas pápulas e nódulos eritematosos ou hiperpigmentados, erodidos, escoriados ou liquenificados, de tamanho variável e formato irregular em ambas as pernas (*fig. 1A*). O hemograma completo e os resultados dos testes de função hepática, renal e tireoidiana estavam dentro dos limites normais. O segundo caso era de paciente do sexo feminino, 36 anos de idade, com história de três meses de lesões acneiformes pruriginosas na face. Ela havia utilizado vários produtos dermocosméticos sem sucesso. A paciente costumava escoriar, coçar e espremer essas lesões e, apesar dos esforços repetidos, não conseguia resistir a esse comportamento. O exame dermatológico revelou alguns comedões, pápulas eritematosas e escoriadas e máculas hiperpigmentadas na região frontal (*fig. 2A*).

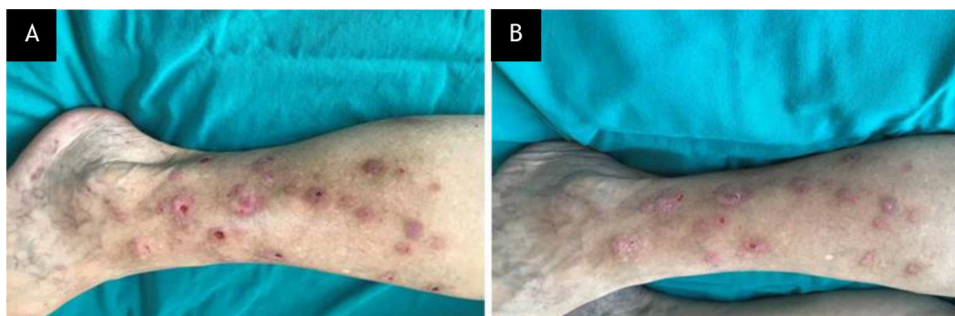Esfregaços de Tzanck obtidos das lesões e corados pelo método de May-Grünwald-Giemsa não mostraram alterações patológicas. Após o diagnóstico de TE e AE, respectivamente, ambas as pacientes iniciaram tratamento com NAC (1.200 mg/dia, via oral). Os achados clínicos diminuíram após duas e seis semanas, na primeira (*fig. 1B*) e na segunda paciente (*fig. 2B*), respectivamente. Não foram observados efeitos colaterais, e ambas as pacientes interromperam o comportamento de autoescoriação. O tratamento durou três meses e seis semanas, e após a interrupção da terapia

DOI referente ao artigo:

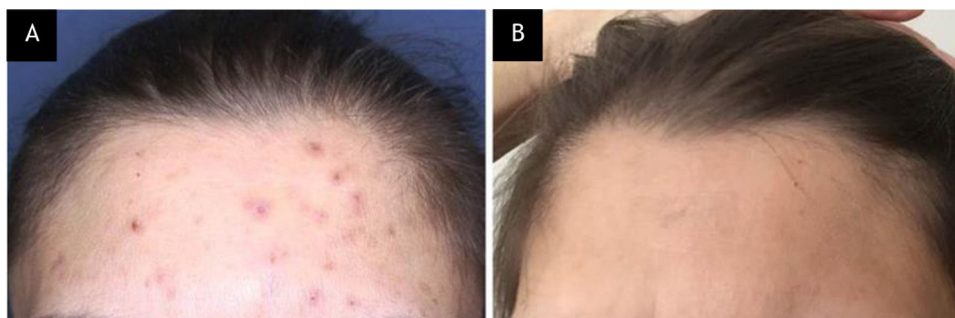<https://doi.org/10.1016/j.abd.2020.06.021>

☆ Como citar este artigo: Özcan D. N-acetylcysteine for managing neurotic excoriation: encouraging results in two patients. *An Bras Dermatol*. 2021;96:390–1.

☆☆ Trabalho realizado no Departamento de Dermatologia, Faculdade de Medicina, Başkent University, Ancara, Turquia.



**Figura 1** Caso 1. (A) Pápulas e nódulos múltiplos, eritematosos ou hiperpigmentados, erodidos, escoriados ou liquenificados, de tamanho variável na perna direita de paciente com transtorno de escoriação. (B) Melhora clínica parcial após duas semanas de tratamento com N-acetilcisteína.



**Figura 2** Caso 2. (A) Pápulas eritematosas e escoriadas e máculas hiperpigmentadas na região frontal de paciente com acne escoriada. (B) Melhora clínica completa após seis semanas de tratamento com N-acetilcisteína.

não foram observadas recidivas no acompanhamento de seis e três meses nas pacientes com TE e AE, respectivamente.

Existem apenas alguns relatos de caso e dois estudos na literatura que indicam o benefício potencial da NAC para o tratamento do TE.<sup>1-5</sup> Nesses relatos, a dose de NAC e a duração do tratamento variaram muito (450-3.000 mg/dia e 1 a 10 meses).<sup>2,3</sup> Os efeitos colaterais, incluindo distúrbios gastrintestinais, boca seca e tontura, raramente foram observados e não exigiram a interrupção da terapia.<sup>2-5</sup> No entanto, os dados de seguimento sobre o risco de recidiva após a interrupção da NAC são desconhecidos.

O TE é um distúrbio psicocutâneo. Como esses pacientes costumam procurar clínicas dermatológicas, não só os psiquiatras, mas também os dermatologistas devem estar atentos às novas opções de tratamento. A experiência dos autores nos dois casos presentes apoia o conceito de que a NAC pode ser uma alternativa segura e eficaz para o manejo do TE. Entretanto, a dose adequada de NAC e a duração do tratamento para TE, bem como o risco de recaída do comportamento de escoriar a pele após a interrupção da terapia, requerem esclarecimentos em estudos futuros.

### Suporte financeiro

Nenhum.

### Contribuições dos autores


Deren Özcan: Concepção e planejamento do estudo; obtenção, análise e interpretação dos dados; redação do manuscrito e revisão crítica do conteúdo intelectual importante; aprovação final da versão a ser submetida.

### Conflito de interesses

Nenhum.

### Referências

- Lochner C, Roos A, Stein DJ. Excoriation (skin-picking) disorder: a systematic review of treatment options. *Neuropsychiatr Dis Treat.* 2017;13:1867-72.
- Nwankwo CO, Jafferany M. N-Acetylcysteine in psychodermatological disorders. *Dermatol Ther.* 2019;32:e13073.
- Braun TL, Patel V, DeBord LC, Rosen T. A review of N-acetylcysteine in the treatment of grooming disorders. *Int J Dermatol.* 2019;58:502-10.
- Percinel I, Yazici KU. Glutamatergic dysfunction in skin-picking disorder: treatment of a pediatric patient with N-acetylcysteine. *J Clin Psychopharmacol.* 2014;34:772-4.
- Silva-Netto R, Jesus G, Nogueira M, Tavares H. N-acetylcysteine in the treatment of skin-picking disorder. *Braz J Psychiatry.* 2014;36:101.

Deren Özcan \*

*Departamento de Dermatologia, Faculdade de Medicina, Başkent University, Ancara, Turquia*

\* Autor para correspondência.

E-mail: [derenzocan@yahoo.com.tr](mailto:derenzocan@yahoo.com.tr)

Recebido em 22 de abril de 2020; aceito em 1 de junho de 2020

<https://doi.org/10.1016/j.abdp.2020.06.022>

2666-2752/ © 2021 Sociedade Brasileira de Dermatologia.

Publicado por Elsevier España, S.L.U. Este é um artigo Open Access sob uma licença CC BY (<http://creativecommons.org/licenses/by/4.0/>).