



## DERMATOLOGIA TROPICAL/INFECTOPARASITÁRIA

# Esporotricose refratária ao tratamento convencional: sucesso terapêutico com iodeto de potássio<sup>☆,☆☆</sup>



Marcelo Rosandiski Lyra <sup>ib a,\*</sup>, Vanessa Sokoloski <sup>ib b</sup>, Priscila Marques de Macedo <sup>ib a</sup> e Anna Carolina Procópio de Azevedo <sup>ib a</sup>

<sup>a</sup> Instituto Nacional de Infectologia Evandro Chagas, Fundação Oswaldo Cruz, Rio de Janeiro, RJ, Brasil

<sup>b</sup> Hospital Central Aristarcho Pessoa, Rio de Janeiro, RJ, Brasil

Recebido em 8 de dezembro de 2019; aceito em 6 de abril de 2020

Disponível na Internet em 1 de março de 2021

## PALAVRAS-CHAVE

Criocirurgia;  
Esporotricose;  
Iodeto de potássio;  
Itraconazol;  
Sporothrix

**Resumo** A esporotricose é uma micose subcutânea causada por fungos dimórficos do gênero *Sporothrix*. Relatamos um caso de esporotricose cutânea fixa com falha terapêutica após 18 meses do uso de itraconazol e terbinafina associados à criocirurgia. A paciente foi curada após a introdução de solução saturada de iodeto de potássio. *Sporothrix brasiliensis* foi a espécie identificada, apresentando perfil de suscetibilidade ao itraconazol e à terbinafina. Esse fato sugere que o insucesso terapêutico está provavelmente relacionado à interação fungo hospedeiro e não à resistência medicamentosa. É possível que a ação imunomoduladora da solução saturada de iodeto de potássio tenha desempenhado um papel importante na cura desta paciente.

© 2021 Sociedade Brasileira de Dermatologia. Publicado por Elsevier España, S.L.U. Este é um artigo Open Access sob uma licença CC BY (<http://creativecommons.org/licenses/by/4.0/>).

A esporotricose é uma micose subcutânea causada por fungos dimórficos do gênero *Sporothrix*. Geralmente ocorre por inoculação traumática do fungo na pele ou mucosas. O

aumento de casos no estado do Rio de Janeiro está relacionado à epidemia zoonótica felina que teve início em 1998, na qual a principal espécie envolvida foi *Sporothrix brasiliensis*.<sup>1</sup>

A primeira escolha para o tratamento da esporotricose linfocutânea é o itraconazol na dose de 100 mg/dia. Embora robusta experiência ateste segurança e eficácia do itraconazol no tratamento dessa doença, sua metabolização depende da CYP3A4, podendo acarretar múltiplas interações medicamentosas.<sup>2</sup> A terbinafina se mostra alternativa segura e eficaz quando o itraconazol é contraindicado.<sup>3</sup>

A solução saturada de iodeto de potássio (SSKI) foi o primeiro medicamento utilizado para tratar esporotricose; tem ação imunológica e atua na desestruturação de granulomas, quimiotaxia de neutrófilos, fagocitose do

DOI referente ao artigo:

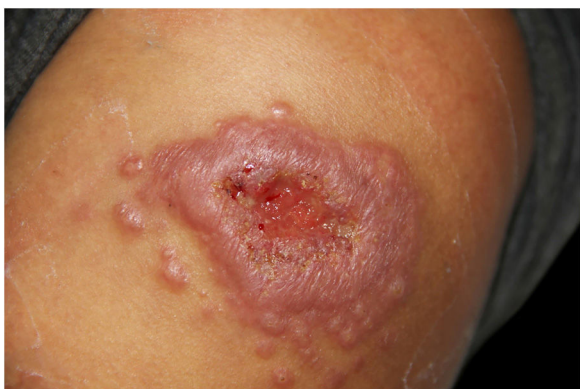<https://doi.org/10.1016/j.abd.2020.04.013>

<sup>☆</sup> Como citar este artigo: Lyra MR, Sokoloski V, de Macedo PM, Azevedo ACP. Sporotrichosis refractory to conventional treatment: therapeutic success with potassium iodide. An Bras Dermatol. 2021;96:231–3.

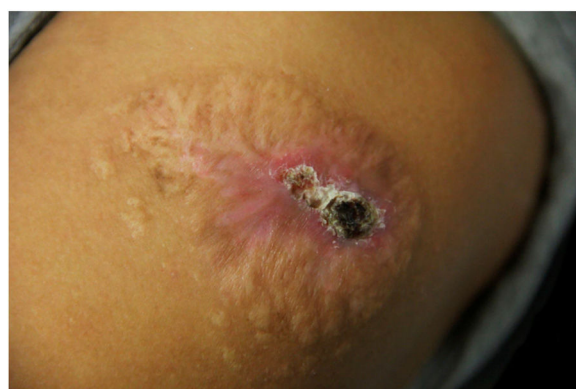<sup>☆☆</sup> Trabalho realizado no Laboratório de Pesquisa Clínica e Vigilância em Leishmaniose, Instituto Nacional de Infectologia, Fundação Oswaldo Cruz, Rio de Janeiro, RJ, Brasil.

\* Autor para correspondência.

E-mail: [marcelo.lyra@ini.fiocruz.br](mailto:marcelo.lyra@ini.fiocruz.br) (M.R. Lyra).



**Figura 1** Placa infiltrada com ulceração central circundada por múltiplas pápulas satélites com 75 dias de evolução.



**Figura 3** Placa infiltrada com crosta sero-hemática central com 18 meses de tratamento. Onze meses com itraconazol seguidos por sete meses de terbinafina associados a 11 sessões de criocirurgia com intervalos mensais.

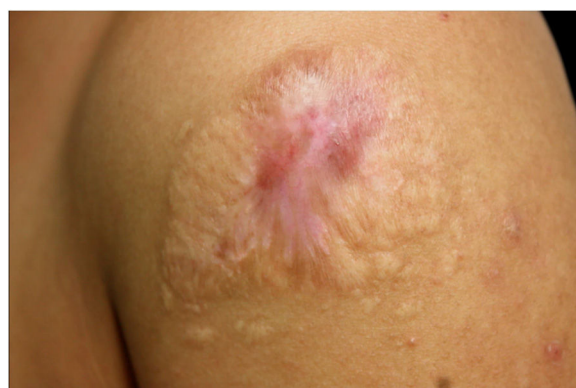Sporothrix e inibição do biofilme nas fases leveduriforme e filamentosa.<sup>4,5</sup> É também alternativa em gatos refratários ao itraconazol.<sup>6</sup> A criocirurgia foi utilizada com sucesso em 199 pacientes com resposta lenta ou refratária tratados com itraconazol/terbinafina.<sup>7</sup>

Relata-se o caso de mulher hígida de 25 anos de idade com lesão no ombro esquerdo com 75 dias de evolução (fig. 1). A paciente relatava contato com gato doente. A cultura para fungos confirmou o diagnóstico de esporotricose (fig. 2). A forma clínica foi a cutânea fixa.

A paciente foi tratada com itraconazol 200 mg/dia por 11 meses sem boa resposta; posteriormente, acrescentamos terbinafina 250 mg/dia ao esquema por mais sete meses, com melhora parcial. Simultaneamente, a paciente recebeu 11 sessões de criocirurgia com intervalos mensais; entretanto, a lesão permanecia infiltrada, com crosta central (fig. 3).

Em virtude da falha terapêutica, optou-se por associar a SSKI 1,42 g/mL (iniciada com 0,6 g/dia, com aumento progressivo a cada três dias até a dose de 2,1 g/dia). Dois meses após o início da SSKI, a lesão encontrava-se completamente cicatrizada (fig. 4).

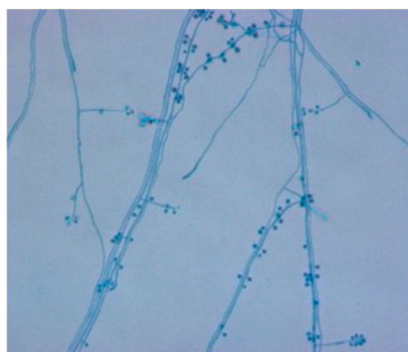
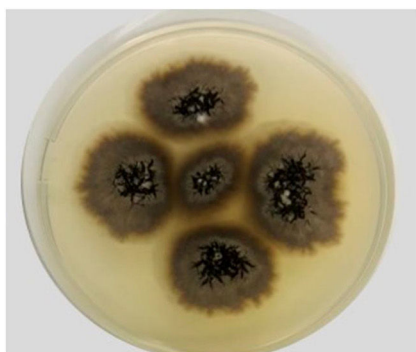O perfil de sensibilidade antifúngica do isolado clínico identificado molecularmente como *S. brasiliensis*, realizado por meio do método CLSI M38-A2, apresentou as seguintes concentrações inibitórias mínimas (MIC):



**Figura 4** Lesão completamente cicatrizada após 20 meses de evolução e dois meses de tratamento com solução saturada de iodeto de potássio.

anfotericina B 2,0 µg/mL; itraconazol 1,0 µg/mL e terbinafina 0,125 µg/mL. Os experimentos deste trabalho foram realizados no Laboratório de Micologia do Instituto Nacional de Infectologia Evandro Chagas INI – Fiocruz/RJ.

Casos de esporotricose refratários à terapêutica antifúngica convencional são raros. Geralmente, os pacientes com



**Figura 2** *Sporothrix brasiliensis* – à esquerda, macromorfologia da colônia na fase filamentosa em meio potato dextrose ágar (PDA), após 14 dias de incubação a 30 °C. À direita, microscopia da fase filamentosa, corada por azul de algodão com lactofenol (aumento 400×). Os experimentos deste trabalho foram realizados no Laboratório de Micologia do Instituto Nacional de Infectologia Evandro Chagas INI – Fiocruz/RJ.

resposta lenta evoluem para cura após a realização de criocirurgia adjuvante.<sup>7</sup>

*S. brasiliensis* tem se mostrado mais suscetível aos antifúngicos do que *S. schenckii*.<sup>8</sup> Embora rara, a resistência ao itraconazol/terbinafina já foi descrita.<sup>9</sup> Apesar do perfil de sensibilidade favorável, nossa paciente apresentou falha terapêutica. É provável que esse insucesso esteja relacionado à interação fungo hospedeiro e não à resistência medicamentosa.

A SSKI não é mais a primeira escolha no tratamento da esporotricose por vários fatores: ausência de formulação comercial padronizada, desconhecimento dos mecanismos de ação, gosto metálico e, especialmente, pelo advento de medicamentos antifúngicos modernos e seguros. Recentemente, foram propostas alternativas terapêuticas com menores doses da SSKI com resultados bastante promissores.<sup>10</sup>

Destacamos a SSKI como alternativa terapêutica segura e efetiva no tratamento da esporotricose cutânea refratária ao itraconazol/terbinafina, enfatizando que a ação imunomoduladora da SSKI possa ter desempenhado um papel importante na cura desta paciente.

### Suporte financeiro

Nenhum.

### Contribuição dos autores

Marcelo Rosandiski Lyra: Aprovação da versão final do manuscrito; concepção e planejamento do estudo; elaboração e redação do manuscrito; obtenção, análise e interpretação dos dados; participação efetiva na orientação da pesquisa; participação intelectual em conduta propedêutica e/ou terapêutica de casos estudados; revisão crítica da literatura; revisão crítica do manuscrito.

Vanessa Sokoloski: Concepção e planejamento do estudo; elaboração e redação do manuscrito; revisão crítica da literatura; revisão crítica do manuscrito.

Priscila Marques de Macedo: Aprovação da versão final do manuscrito; elaboração e redação do manuscrito; participação efetiva na orientação da pesquisa; revisão crítica da literatura; revisão crítica do manuscrito.

Anna Carolina Procópio de Azevedo: Análise estatística; elaboração e redação do manuscrito; obtenção, análise e interpretação dos dados; revisão crítica do manuscrito.

### Conflito de interesses

Nenhum.

### Referências

- Rodrigues AM, Teixeira MM, de Hoog GS, Schubach TMP, Pereira SA, Fernandes GF, et al. Phylogenetic Analysis Reveals a High Prevalence of *Sporothrix brasiliensis* in Feline Sporotrichosis Outbreaks. *PLoS Negl Trop Dis*. 2013;7:e2281.
- Lima Barros MB, Schubach AO, Oliveira RVC, Martins EB, Teixeira JL, Wanke B. Treatment of cutaneous sporotrichosis with itraconazole-study of 645 patients. *Clin Infect Dis*. 2011;52:e200–6.
- Valle GF. Efetividade da Terbinafina na dosagem de 250 mg por dia no tratamento da esporotricose cutânea [Dissertação]. Rio de Janeiro: Fundação Oswaldo Cruz – Instituto Nacional de Infectologia Evandro Chagas. 2009:80.
- Orofino-Costa R, Macedo PM, Rodrigues AM, Bernardes-Engemann AR. Sporotrichosis: an update on epidemiology etiopathogenesis, laboratory and clinical therapeutics. *An Bras Dermatol*. 2017;92:606–20.
- Brilhante RSN, Silva MLQD, Pereira VS, Oliveira JS, Maciel JM, Silva INGD, et al. Potassium iodide and miltefosine inhibit biofilms of *Sporothrix schenckii* species complex in yeast and filamentous forms. *Med Mycol*. 2019;57:764–72.
- Rocha RFDB. Tratamento da esporotricose felina refratária com a associação de iodeto de potássio e itraconazol oral [Tese]. Rio de Janeiro: Fundação Oswaldo Cruz – Instituto Nacional de Infectologia Evandro Chagas. 2014:73.
- Fichman V, Valle A, Freitas D, Sampaio F, Lyra M, de Macedo P, et al. Cryosurgery for the treatment of cutaneous sporotrichosis: Experience with 199 cases. *Br J Dermatol*. 2018;180:1541–2.
- Marimon R, Serena C, Gené J, Cano J, Guarro J. In vitro antifungal susceptibilities of five species of *Sporothrix*. *Antimicrob Agents Chemother*. 2008;52:732–4.
- Almeida-Paes R, Oliveira M, Freitas D, do Valle ACF, Galhardo MC, Zancope-Oliveira R. Refractory sporotrichosis due to *Sporothrix brasiliensis* in humans appears to be unrelated to in vivo resistance. *Med Mycol*. 2017;55:507–17.
- Macedo PM, Lopes-Bezerra LM, Bernardes-Engemann AR, Orofino-Costa R. New posology of potassium iodide for the treatment of cutaneous sporotrichosis: study of efficacy and safety in 102 patients. *J Eur Acad Dermatol Venereol*. 2015;29:719–24.