

Masato Ishikawa: Aprovação da versão final do manuscrito; concepção e planejamento do estudo; revisão crítica do manuscrito.



Conflitos de interesse

Nenhum.

Referências

1. Saxena A, Rubens M, Ramamoorthy V, Khan H. Risk of second cancers in Merkel cell carcinoma: a meta-analysis of population based cohort studies. *J Skin Cancer*. 2014;2014:184245.
2. Miller RW, Rabkin CS. Merkel cell carcinoma and melanoma etiological similarities and differences. *Cancer Epidemiol Biomarkers Prev*. 1999;8:153–8.
3. Milliken SV, Wassall H, Lewis BJ, Logie J, Barker RN, MacDonald H, et al. Effects of ultraviolet light on human serum 25-hydroxyvitamin D and systemic immune function. *J Allergy Clin Immunol*. 2012;129:1554–61.

4. Ishihara K, Saida T, Otsuka F, Yamazaki N. Prognosis and Statistical Investigation Committee of the Japanese Skin Cancer Society Statistical profiles of malignant melanoma and other skin cancers in Japan: 2007 update. *Int J Clin Oncol*. 2008;13:33–41.
5. Hajar T, Hill EE, Leitenberger JJ. Development of Merkel cell carcinoma and squamous cell carcinoma during treatment with pembrolizumab for metastatic mucosal melanoma. *Dermatol Surg*. 2019;1. Epub 2019 Oct 1.

Masato Ishikawa * e Toshiyuki Yamamoto 

Departamento de Dermatologia, Fukushima Medical University, Fukushima, Japão

* Autor para correspondência.
E-mail: ishimasa@fmu.ac.jp (M. Ishikawa).

Recebido em 12 de dezembro de 2019; aceito em 12 de fevereiro de 2020

Disponível na Internet em 15 de agosto de 2020

2666-2752/ © 2020 Sociedade Brasileira de Dermatologia. Publicado por Elsevier España, S.L.U. Este é um artigo Open Access sob uma licença CC BY (<http://creativecommons.org/licenses/by/4.0/>).

Púrpura anular telangiectásica de Majocchi☆☆☆



Prezado Editor,

A púrpura anular telangiectásica de Majocchi é um subtipo raro de dermatose purpúrica pigmentada. É mais comum em crianças e jovens do sexo feminino e acomete preferencialmente membros inferiores, de forma simétrica, com máculas anulares vermelho-acastanhadas.^{1,2} A etiologia é pouco conhecida, podendo estar associada a infecções virais, comorbidades crônicas e uso de medicações. O diagnóstico é clínico e histopatológico. Não há consenso em relação ao tratamento. O manejo se baseia em relatos e série de casos com resposta variável aos tratamentos propostos.^{3,4}

Paciente, 6 anos, sexo feminino, filha de pais consanguíneos, com quadro de máculas desde os 2 anos. Negava sintomas sistêmicos, alergias ou uso contínuo de medicações, exceto uso esporádico de paracetamol. No início, as lesões eram eritematosas, que evoluíram para máculas hipercrômicas anulares e/ou irregulares, simétricas em pernas, membro superior direito e uma lesão isolada em região cervical anterior (fig. 1). Fez biópsia de pele da coxa direita que evidenciou derme superior com infiltrado

linfo-histiocitário em faixa e extravasamento de hemácias, além de focos de exocitose de linfócitos e infiltrado mononuclear perivascular, sem derrame pigmentar ou vasculite (fig. 2). A coloração de Perls mostrou deposição de hemosiderina na derme papilar (fig. 3). A paciente foi rastreada para doenças hematológicas, infecciosas e reumatológicas, não sendo detectadas doenças subjacentes. Optou-se pelo tratamento com colchicina via oral, sem resposta após cinco meses de tratamento.

A púrpura anular telangiectásica de Majocchi faz parte das dermatoses purpúricas pigmentadas e se manifesta com máculas anulares, vermelho-acastanhadas, simétricas e geralmente assintomáticas. Acomete preferencialmente crianças e jovens do sexo feminino e não há etnia predominante.^{1–4} Comumente se apresenta nos membros inferiores, parecendo haver componente ortostático na fisiopatologia da doença, conforme observado no caso relatado. A etiologia das dermatoses purpúricas pigmentadas ainda não é totalmente elucidada e gatilhos nem sempre são detectados, o que confere etiologia idiopática na maioria das vezes. É descrita associação com comorbidades como diabetes *mellitus*, hepatites virais, insuficiência venosa periférica e uso de determinadas medicações, entre elas paracetamol, aspirina, carbamazepina, anti-hipertensivos, infliximabe, interferon-alfa, pseudoefedrina, raloxifeno e tiamina.^{1,4} A paciente não apresentava qualquer das comorbidades supracitadas; o uso esporádico de paracetamol foi o único possível gatilho identificado na história clínica. Vale ressaltar que a maioria dos casos é idiopática. A administração de paracetamol ou acetaminofen, mesmo que eventual, pode ter sido gatilho para o quadro clínico conforme descrito por Kwon et al.⁵ O diagnóstico da púrpura anular telangiectásica de Majocchi é clínico e histopatológico. As características clínicas têm íntima relação com os achados anatomopatológicos. A pigmentação das lesões

DOI referente ao artigo:

<https://doi.org/10.1016/j.abd.2020.02.007>

* Como citar este artigo: Garcez AS, Rego VRPA, Silva TS. Púrpura annularis telangiectodes of Majocchi. *An Bras Dermatol*. 2020;95:664–6.

☆☆ Trabalho realizado na Universidade Federal da Bahia, Salvador, BA, Brasil.

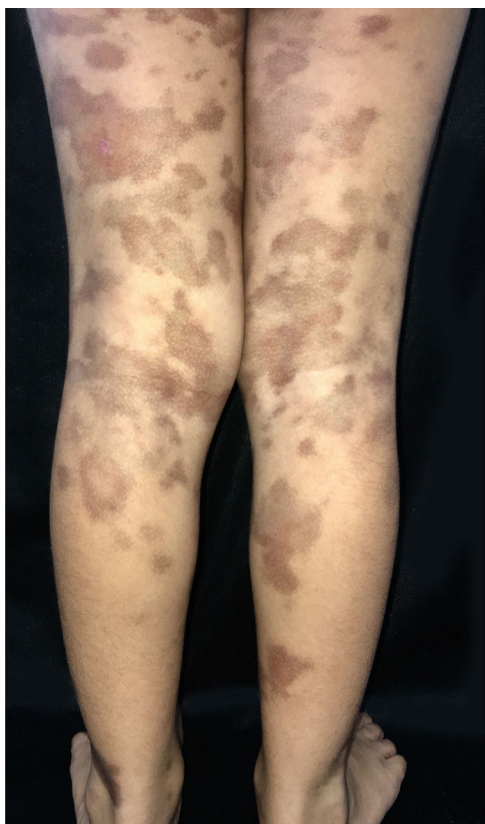


Figura 1 Múltiplas máculas acastanhadas nas pernas e coxas.

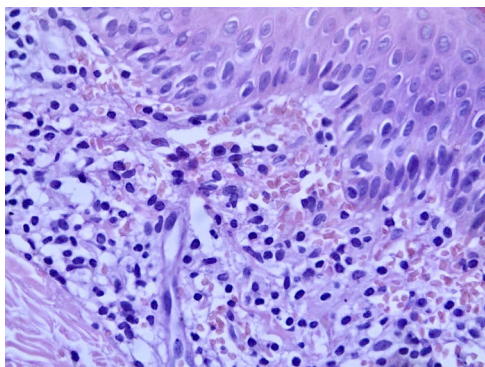


Figura 2 Infiltrado linfo-histiocitário na derme superior, assim como extravasamento de hemácias. Possível ver focos de exocitose de linfócitos (Hematoxilina & eosina, 400x).

deve-se ao extravasamento de hemácias e à deposição de hemossiderina visualizados na derme papilar. É possível também observar infiltrado inflamatório perivascular composto por linfócitos, histiócitos e células de Langerhans. Esses achados corroboram a possível associação das dermatoses purpúricas pigmentadas com imunidade celular, o que contribui para a fragilidade capilar. A participação da imunidade humoral também parece estar presente e pode ser evidenciada pela imunofluorescência direta, com a detecção de depósitos perivascularares de imunoglobulinas e complemento. Podem ocorrer focos de exocitose de linfócitos, conforme visto no caso clínico. Não há vasculite leucocitoclástica nem epidermotropismo.^{3,4} O conhecimento

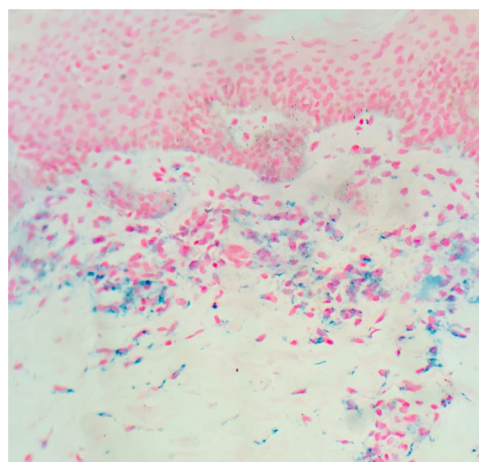


Figura 3 Deposição de hemossiderina na derme papilar (Azul da Prússia de Perls, 200x).

dessa entidade e seu diagnóstico precoce podem possibilitar a avaliação da presença de gatilhos e nortear seu manejo.

Suporte financeiro

Nenhum.

Contribuição dos autores

Aline Soares Garcez: Concepção e planejamento do estudo; elaboração e redação do manuscrito; participação efetiva na orientação da pesquisa; revisão crítica da literatura.

Vitória Regina Pedreira de Almeida Rego: Aprovação da versão final do manuscrito; revisão crítica da literatura.

Thadeu Santos Silva: Aprovação da versão final do manuscrito; elaboração e redação do manuscrito; participação efetiva na orientação da pesquisa; participação intelectual em conduta propedêutica e/ou terapêutica de casos estudados; revisão crítica da literatura; revisão crítica do manuscrito.




Conflitos de interesse

Nenhum.

Referências

1. Hoesly FJ, Huerter JC, Shehan JM. Purpura annularis telangiectodes of Majocchi: case report and review of literature. *Int J Dermatol.* 2009;48:1129–33.
2. Fathy H, Abdelgaber S. Treatment of pigmented purpuric dermatoses with Narrow-band UVB: a report of six cases. *J Eur Acad Dermatol Venereol.* 2011;25:603–6.
3. Huang YK, Lin CK, Wu YH. The pathological spectrum and clinical correlation of pigmented purpuric dermatosis- A retrospective review of 107 cases. *J Cutan Pathol.* 2018;45:325–32.
4. Tolaymat L, Hall MR. *Pigmented Purpuric Dermatitis.* Treasure Island: StatPearls Publishing; 2019.

5. Kwon SJ, Lee CW. Figurate purpuric eruptions on the trunk: acetaminophen-induced rashes. *J Dermatol*. 1998;25:756–8.

Aline Soares Garcez ^{a,*},
Vitória Regina Pedreira de Almeida Rego ^a e Thadeu Santos Silva ^b

^a Serviço de Dermatologia, Hospital Universitário Professor Edgard Santos, Universidade Federal da Bahia, Salvador, BA, Brasil

^b Ambulatório Docente-Assistencial, Escola Bahiana de Medicina e Saúde Pública, Salvador, BA, Brasil

* Autor para correspondência.

E-mail: line_garcez@hotmail.com (A.S. Garcez).

Recebido em 5 de novembro de 2019; aceito em 17 de fevereiro de 2020

Disponível na Internet em 8 de agosto de 2020

2666-2752/ © 2020 Sociedade Brasileira de Dermatologia. Publicado por Elsevier España, S.L.U. Este é um artigo Open Access sob uma licença CC BY (<http://creativecommons.org/licenses/by/4.0/>).

Eritema necrolítico migratório associado a ceratodermia plantar dolorosa. Nova pista diagnóstica para essa síndrome paraneoplásica?^{☆☆}



Prezado Editor,

A ocorrência de episódios recorrentes de lesões cutâneas em áreas intertriginosas e membros inferiores, com anos de evolução, pode ser forma de apresentação do eritema necrolítico migratório (ENM), uma doença dermatológica paraneoplásica associada a glucagonoma maligno em 90% dos casos.¹

Neste relato é apresentada paciente de 59 anos com histórico de ceratoconjuntivite, astenia e constipação. Ela foi encaminhada para avaliação de lesões cutâneas recorrentes com quatro anos de evolução. A paciente apresentava placas eritematosas e escamosas e hiperpigmentação nas pernas, região glútea, região da virilha, coxas e cotovelos, sem sintomas sistêmicos associados (fig. 1). A paciente havia realizado várias biopsias de pele com diagnósticos de toxoderma e eczema, mas a paciente negou uso de drogas. Uma nova biópsia evidenciou epiderme com área central pálida bem demarcada devido à presença de ceratinócitos apoptóticos de aparência vacuolada sob camada de hiperqueratose e paraceratose extensas (fig. 2). Isso determinava uma imagem de “bandeira tricolor” e sugeriu deficiência vitamínica. Além disso, foi observado déficit de zinco e ácidos graxos e, após o início da suplementação de vitaminas e zinco, a paciente permaneceu assintomática por oito meses. No entanto, apresentou episódios mais graves com bolhas, edema e descamação predominantemente na face dorsal

dos pés, associados a ceratodermia plantar muito dolorosa (fig. 3).

Com a suspeita de ENM e altos níveis de glucagon, foi feita tomografia computadorizada abdominal que mostrou massa de 4 cm no pâncreas e a presença de glucagonoma maligno foi confirmada pela anatomia patológica. As lesões cutâneas foram completamente resolvidas após a ressecção do tumor. No entanto, um ano depois, a paciente desenvolveu metástase hepática sem recorrência de lesões cutâneas.

Embora o glucagonoma maligno possa ser acompanhado por sintomas sistêmicos como diarreia, perda de peso, diabetes de surgimento recente, anemia normocítica, deficiência de zinco ou deficiência de ácidos graxos ou aminoácidos, entre outros, o ENM pode ser o primeiro e único sintoma de glucagonoma.^{2,3} A patogênese do ENM pode ser explicada pelo fato de a hiperglucagonemia estimular a gliconeogênese e a lipólise dos hepatócitos, levar à hipoaminoacidemia. A disfunção hepática resulta em diminuição da albumina, principal transportadora de zinco e ácidos graxos, contribui assim para a deficiência de ácidos graxos e zinco. O glucagon também causa deficiências de vitamina B e nutrientes, como a deficiência de zinco, que podem contribuir para o aumento dos níveis de ácido araquidônico, prostaglandinas e leucotrienos e predispor, assim, os indivíduos a desenvolver lesões inflamatórias da pele, como o ENM e a clássica necrólise epidérmica observada no exame histológico.¹ A evolução das lesões cutâneas em surtos, que às vezes apresentam cura espontânea, a histologia inespecífica em alguns casos e a longa duração das lesões são a razão para o atraso no diagnóstico.³ É importante ressaltar que a imagem histológica da “bandeira tricolor” está associada não apenas a lesões cutâneas por déficits nutricionais e eritema necrolítico acral, mas também a lesões cutâneas avançadas do ENM.⁴ No presente caso, destacou-se também a presença de uma ceratodermia plantar dolorosa, associação não previamente relatada na literatura e que foi completamente resolvida com a remoção da neoplasia. Embora o glucagonoma maligno seja tumor de crescimento lento, mais de 50% dos casos já apresentam envolvimento metastático no momento do diagnóstico.⁵ Por esse motivo, é crucial destacar a importância de um diagnóstico precoce dessa apresentação clínica, o que pode prevenir o aparecimento de metástases que levariam a pior prognóstico. Este relato descreve o caso de uma paciente com lesões cutâneas recorrentes, em que os achados histológicos foram a

DOI referente ao artigo:

<https://doi.org/10.1016/j.abd.2020.02.011>

[☆] Como citar este artigo: Gracia-Darder I, Ramos D, Boix-Vilanova J, Bauzá-Alonso AF. Necrolytic migratory erythema associated with painful plantar keratoderma. A new diagnostic clue for this paraneoplastic syndrome? *An Bras Dermatol*. 2020;95:666–8.

^{☆☆} Trabalho realizado no Departamento de Dermatologia, Son Espases University Hospital, Palma de Mallorca, Baleares, Espanha.