



DERMATOLOGIA TROPICAL/INFECTOPARASITÁRIA

Dermatoscopia digital: método complementar no diagnóstico da escabiose ☆,☆☆



Elaine Dias Melo ^{a,*}, Carla Barros da Rocha Ribas ^b
e Isabel Cristina Lima Encarnação ^b

^a Departamento de Ensino e Pesquisa, Fundação de Dermatologia Tropical e Venereologia Alfredo da Matta, Manaus, AM, Brasil

^b Ambulatório de Dermatologia Pediátrica, Fundação de Dermatologia Tropical e Venereologia Alfredo da Matta, Manaus, AM, Brasil

Recebido em 9 de agosto de 2019; aceito em 30 de novembro de 2019

Disponível na Internet em 29 de julho de 2020

PALAVRAS-CHAVE

Dermoscopia;
Diagnóstico por
imagem;
Escabiose

Resumo A escabiose é ectoparasitose causada pelo ácaro *Sarcoptes scabiei* var. *hominis*, caracterizada clinicamente por lesões pruriginosas em localizações típicas, cuja forma crostosa é manifestação rara. O diagnóstico geralmente é estabelecido frente ao quadro clínico, porém a dermatoscopia pode ser um importante método complementar ao possibilitar a observação de estrutura triangular acastanhada em asa delta. Relata-se caso de escabiose crostosa no qual a amplificação das imagens obtidas por dermatoscopia digital tornaram possível a demonstração de estrutura normalmente observada apenas com videodermatoscopia.

© 2020 Sociedade Brasileira de Dermatologia. Publicado por Elsevier España, S.L.U. Este é um artigo Open Access sob uma licença CC BY (<http://creativecommons.org/licenses/by/4.0/>).

A escabiose é ectoparasitose causada pelo ácaro *Sarcoptes scabiei* var. *hominis*, cuja transmissão ocorre por contato interpessoal e, ocasionalmente, fômites.^{1,2} Caracteriza-se clinicamente por pápulas eritematosas ou vesículas e túneis

localizados nos espaços interdigitais, superfícies flexoras dos punhos, região umbilical e áreas flexurais.¹

A forma crostosa é considerada apresentação rara; imunodepressão, déficits mentais e/ou motores são os principais fatores de risco.³ Manifesta-se com lesões hiperkeratóticas, fissuradas, crostosas ou eritrodermia, prurido variável e milhões de ácaros e é altamente contagiosa.^{1,4}

O diagnóstico é geralmente estabelecido frente ao quadro clínico, porém pode ser complementado por dermatoscopia, videodermatoscopia ou microscopia confocal e confirmado por exame direto ou biópsia.^{1,2} Relata-se caso de escabiose crostosa com ênfase nos achados dermatoscópicos.

Paciente do sexo feminino de 29 anos, indígena, apresentava havia oito meses pápulas eritematosas e placas

DOI referente ao artigo:

<https://doi.org/10.1016/j.abd.2019.11.014>

☆ Como citar este artigo: Melo ED, Ribas CBR, Encarnação ICL. Digital dermatoscopy: a complementary method in the diagnosis of scabies. An Bras Dermatol. 2020;95:638–40.

☆☆ Trabalho realizado na Fundação de Dermatologia Tropical e Venereologia Alfredo da Matta, Manaus, AM, Brasil.

* Autor para correspondência.

E-mail: e.dmel@yahoo.com (E.D. Melo).

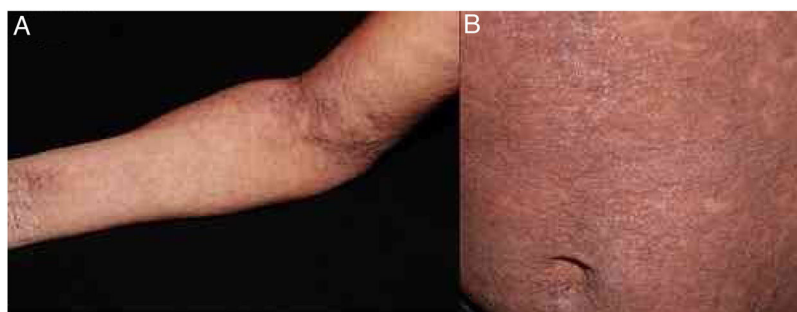

Figura 1 Pápulas eritematosas e placas liquenificadas, algumas hiperkeratóticas, localizadas principalmente nas extremidades, áreas flexurais (A) e abdome (B).

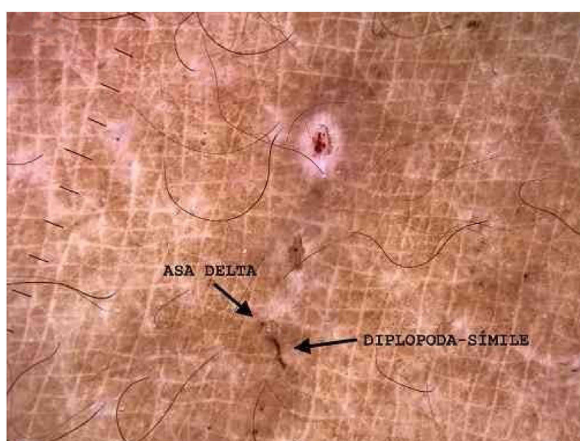


Figura 2 Demonstração das estruturas: (i) asa delta: porção anterior do corpo e patas dianteiras do ácaro; (ii) diplopoda-símile: túnel escabiótico (Dermatoscopia digital, 10× com imersão, sob luz polarizada e zoom óptico, 2×).

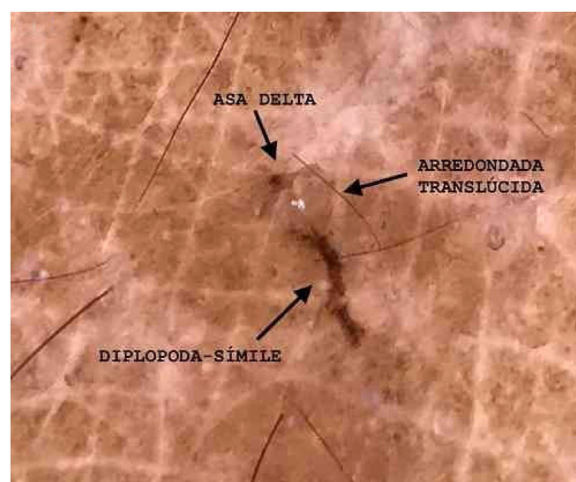


Figura 3 Demonstração das estruturas: (i) asa delta: porção anterior do corpo e patas dianteiras do ácaro; (ii) diplopoda-símile: túnel escabiótico; (iii) arredondada translúcida: corpo do ácaro. (Dermatoscopia digital, 10× com imersão, sob luz polarizada, zoom óptico, 2× e amplificação da imagem).

liquenificadas, algumas hiperkeratóticas, nas regiões acrais, flexurais e abdome, associadas a leve prurido (fig. 1). Foram feitas dermatoscopia com imersão, sob luz polarizada (10×, DermLite DL4, Califórnia, EUA) de lesão não escoriada no braço e captura da imagem por câmera fotográfica (12 Mp, iPhone 7, Apple Inc., Califórnia, EUA) com zoom óptico 2×, o que permitiu a observação das estruturas diplopoda-símile e asa delta (fig. 2). Posteriormente, a amplificação da imagem demonstrou uma estrutura arredondada translúcida (fig. 3). O exame direto confirmou o diagnóstico de escabiose crostosa (fig. 4) e após o tratamento a paciente evoluiu com resolução das lesões.⁵

A dermatoscopia tem sido bastante relatada nos últimos anos como auxiliar no diagnóstico da escabiose. Ela possibilita a observação de estrutura triangular acastanhada em asa delta correspondente à porção anterior do corpo e às patas dianteiras do ácaro e um túnel, que pode assumir uma conformação "diplopoda-símile".⁶ Na escabiose crostosa, há relatos de um padrão túnel sobre túnel, descrito como *noodle pattern*, que corresponde a túneis escavados por vários parasitas.⁷

A observação do corpo do ácaro é relatada ao se usar videodermatoscopia.^{2,8} Em 2016, Cinotti et al. compararam a amplificação de 20× e 70× e apenas observaram o corpo do ácaro no maior aumento.⁹

Entretanto, em 2019, Scanni demonstrou tal estrutura com a dermatoscopia digital, definida como aquisição e armazenamento de imagens obtidas pela dermatoscopia.¹⁰ Ele associou dermatoscopia (10×), zoom óptico da câmera fotográfica (3-5×) e amplificação da imagem e demonstrou algumas estruturas que a compõem, o que definiu como *The Mite-Gallery Unit*.¹⁰ Essa unidade é composta por cabeça, que corresponde ao ácaro com a estrutura em asa delta, corpo, que contém o túnel com ovos e fezes, e cauda, no fim do túnel composto por colaretes de queratina, observada apenas com a dermatoscopia sem imersão. Com a amplificação da imagem pode-se ver também o corpo translúcido do ácaro com vários pontos escuros dispersos chamados *ladybird sign*.¹⁰ No presente relato, ao empregar essa técnica podem-se demonstrar a imagem em asa delta, o corpo ovoide e o túnel.

Sabe-se que na videodermatoscopia a observação do corpo do ácaro, ovos e fezes é obtida da melhor forma possível.^{2,8} Porém, quando indisponível, o uso da técnica descrita por Scanni e aplicada no presente relato pode possibilitar um diagnóstico de maior precisão da escabiose.

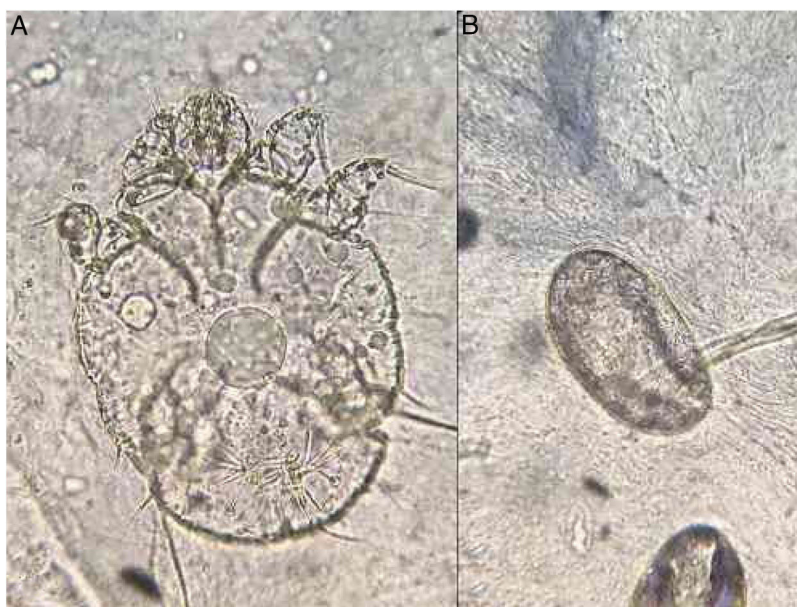

Figura 4 (A) demonstraco do caro e (B) observaco dos ovos no exame direto (KOH 20% 100 \times).

Suporte financeiro

Nenhum.

Contribuio dos autores

Elaine Dias Melo: Concepo e planejamento do estudo; elaboraco e redaco do manuscrito; obteno, anlise e interpretao dos dados; participao intelectual em conduta propedutica e/ou teraputica de casos estudados; reviso crtica da literatura.

Carla Barros da Rocha Ribas: Aprovaco da verso final do manuscrito; elaboraco e redaco do manuscrito; participao efetiva na orientaco da pesquisa; participao intelectual em conduta propedutica e/ou teraputica de casos estudados; reviso crtica do manuscrito.

Isabel Cristina Lima Encarnao: Aprovaco da verso final do manuscrito; participao efetiva na orientaco da pesquisa; participao intelectual em conduta propedutica e/ou teraputica de casos estudados; reviso crtica do manuscrito.

Conflitos de interesse

Nenhum.

Agradecimentos

 Dr.^a Patrcia Motta de Moraes, dermatopatologista que auxiliou no registro fotogrfico do exame direto.

Referncias

1. Snchez-Borges M, Gonzlez-Aveledo L, Capriles-Hulett A, Caballero-Fonseca F. Scabies, crusted (Norwegian) scabies and the diagnosis of mite sensitisation. *Allergol Immunopathol (Madr)*. 2018;46:276–80.
2. Micali G, Lacarrubba F, Verz AE, Chosidow O, Schwartz RA. Scabies: Advances in Noninvasive Diagnosis. *PLoS Negl Trop Dis*. 2016;10:e0004691.
3. Jouret G, Bounemour R, Presle A, Takin R. La gale hyperkratosique. *Ann Dermatol Venerol*. 2016;143:251–6.
4. Davis JS, McGloughlin S, Tong SY, Walton SF, Currie BJ. A Novel Clinical Grading Scale to Guide the Management of Crusted Scabies. *PLoS Negl Trop Dis*. 2013;7:e2387.
5. Salavastru CM, Chosidow O, Boffa MJ, Janier M, Tptica GS. European guideline for the management of scabies. *J Eur Acad Dermatol Venerol*. 2017;31:1248–53.
6. Towersey L, Cunha MX, Feldman CA, Castro CG, Berger TG. Dermoscopy of Norwegian scabies in a patient with acquired immunodeficiency syndrome. *An Bras Dermatol*. 2010;85:221–3.
7. Chavez-Alvarez S, Villarreal-Martinez A, Argenziano G, Ancer-Arellano J, Ocampo-Candiani J. Noodle pattern: a new dermoscopic pattern for crusted scabies (Norwegian scabies). *J Eur Acad Dermatol Venerol*. 2018;32:e46–7.
8. Lacarrubba F, Micali G. Videodermoscopy and Scabies. *J Pediatr*. 2013;163:1227.
9. Cinotti E, Labeille B, Cambazard F, Biron AC, Chol C, Leclercq A, et al. Videodermoscopy compared to reflectance confocal microscopy for the diagnosis of scabies. *J Eur Acad Dermatol Venerol*. 2016;30:1573–7.
10. Scanni G. The Mite-Gallery Unit: A New Concept for Describing Scabies through Entodermoscopy. *Trop Med Infect Dis*. 2019;4, pii:E48.