

- mentations on diagnosis and classification. *J Am Acad Dermatol.* 2014;70:1103–26.
- Echeverría-García B, Vicente A, Hernández Á, Mascaró JM, Colmenero I, Terrón A, et al. Epidermolysis bullosa simplex with mottled pigmentation: a family report and review. *Pediatr Dermatol.* 2013;30:e125–31.
  - Hamada T, Yasumoto S, Karashima T, Ishii N, Shimada H, Kawano Y, et al. Recurrent p.N767S mutation in the ATP2A2 gene in a Japanese family with haemorrhagic Darier disease clinically mimicking epidermolysis bullosa simplex with mottled pigmentation. *Br J Dermatol.* 2007;157:605–8.
  - Zhang J, Li M, Yao Z. Updated review of genetic reticulate pigimentary disorders. *Br J Dermatol.* 2017;177:945–59.
  - Alves ACF, Machado MCMR, Cymbalista NC, Oliveira ZNP, Sotto MN, Prianti MG, et al. Immunomapping in the diagnosis of hereditary epidermolysis bullosa dystrophica. *An Bras Dermatol.* 2001;76:551–60.

Flávia Regina Ferreira \*, Carolina Fernandes Pereira , Juliana Carvalho Moretto  e Mariana Patriota Naville 

Serviço de Dermatologia, Hospital Universitário de Taubaté, Taubaté, SP, Brasil

\* Autor para correspondência.

E-mail: [dermagica@uol.com.br](mailto:dermagica@uol.com.br) (F.R. Ferreira).

Recebido em 1 de maio de 2019; aceito em 20 de agosto de 2019

Disponível na Internet em 13 de junho de 2020

2666-2752/ © 2020 Sociedade Brasileira de Dermatologia. Publicado por Elsevier España, S.L.U. Este é um artigo Open Access sob uma licença CC BY (<http://creativecommons.org/licenses/by-nc-nd/4.0/>).

## Apresentação rara da síndrome de Rothmund-Thomson com novas mutações heterozigóticas compostas do gene RECQL4<sup>☆,☆☆</sup>



Prezado Editor,

A síndrome de Rothmund-Thomson (SRT) é distúrbio autosômico recessivo raro, caracterizado por lesão facial (poiquilodermia é característica diagnóstica importante), retardo de crescimento, cabelo/cílios/sobrancelhas esparsos, cataratas juvenis, anormalidades esqueléticas, defeitos ósseos do antebraço ou mão e uma predisposição ao câncer. Existem duas formas clínicas: o tipo I, caracterizado por poiquilodermia, displasia ectodérmica e catarata juvenil de etiologia desconhecida, e o tipo II, caracterizado por poiquilodermia, defeitos ósseos congênitos, maior frequência de neoplasias malignas (principalmente osteossarcoma) e mutação no gene RECQL4 (8q24.3).<sup>1</sup> Até o momento, foram relatados cerca de 400 casos.

Os autores relatam caso de poiquilodermia e retardo de crescimento em uma menina chinesa com duas mutações RECQL4 em um novo arranjo heterozigótico composto (c.2492.2493del e c.1391-2A>C) registrado por triagem mutacional, o primeiro relato em SRT.

A paciente é menina de 2 anos com poiquilodermia bilateral na face e orelhas. Os pais relataram que a criança apresentava eritema, edema e formação de bolhas na face bilateralmente desde os 6 meses, que gradualmente evoluíram para hipo- e hiperpigmentação reticulada. A paciente também apresentou afinamento das sobrancelhas, fotossensibilidade e problemas gastrintestinais, inclusive vômitos ou

diarreia crônica. Nenhum dos pais ou a irmã de 5 anos apresentou os mesmos sintomas. A paciente nasceu a termo, com leve anormalidade nos dedos dos pés. No entanto, ganho de peso lento, baixa estatura e retardo dentário foram observados no exame físico. O exame dermatológico encontrou despigmentação, hiperpigmentação, atrofia puntiforme e telangiectasia bilateralmente na face e nas orelhas (fig. 1). Quando a paciente tinha um ano, sua densidade mineral óssea foi avaliada e considerada baixa. Capacidade cognitiva, testes oftalmológicos e outros resultados de exames estavam dentro dos limites normais e nenhuma outra alteração foi encontrada.

Para o diagnóstico molecular diferencial de poiquilodermia, foi feito o sequenciamento de exoma direcionado. A triagem mutacional para BLM, o gene defeituoso na síndrome de Bloom e em outras doenças relacionadas à poiquilodermia, foi negativa. O sequenciamento genético revelou duas mutações heterozigóticas no gene RECQL4 (fig. 2). Uma delas é uma mutação localizada no éxon 9, que consiste na alteração de uma adenina por uma citosina (c.1391-2A>C), que também foi observada no pai e na irmã, ambos não afetados. Essa mutação não foi relatada, mas deve-se assumir um possível efeito sobre a proteína por meio de uma variante aceitadora de *splicing*. No outro alelo, a mutação foi uma deleção de dois nucleotídeos encontrados no éxon 16 (c.2492.2493delAT) que produz um deslocamento de quadro (p.His831Argfs); essa mutação é rara e foi mais recentemente avaliada por Kitao et al.<sup>2</sup> Essa mutação foi observada na mãe, não afetada. Essas duas mutações, respectivamente, são de origem materna e paterna e foram denominadas mutações heterozigóticas compostas de acordo com a lei de herança autossômica recessiva. Sua irmã apresenta apenas c.1391-2A>C, uma mutação heterozigótica, e teoricamente não apresentará sintoma.

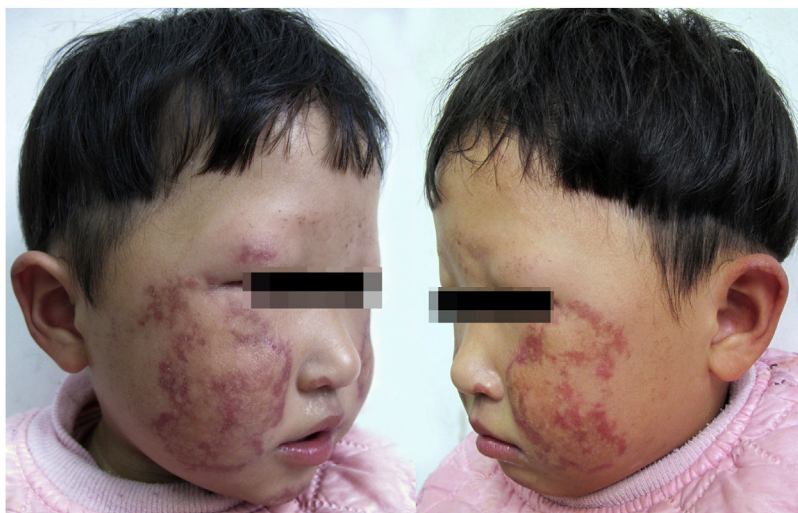A paciente tem sinais clínicos como poiquilodermia, sobrancelhas esparsas, baixa estatura, anormalidade dentária e anormalidade esquelética leve, como descrito na literatura.<sup>3,4</sup> Até o momento, a paciente não apresenta catarata ou neoplasia. Ao contrário de outros casos relatados na literatura, a lesão não afeta suas extremidades e os autores consideram que a paciente é jovem demais para mostrar todos os sintomas. A SRT foi diagnosticada de acordo com

DOI referente ao artigo:

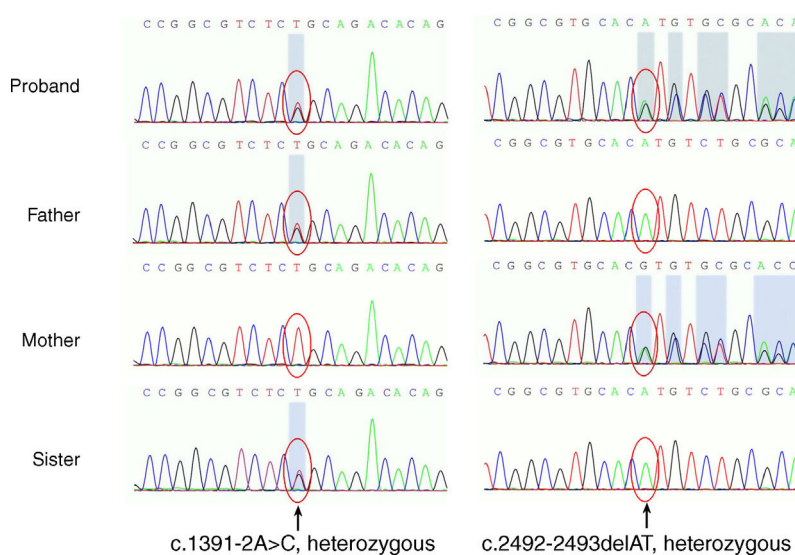
<https://doi.org/10.1016/j.abd.2019.10.006>

☆ Como citar este artigo: Zhang X, Geng S, Zheng Y. Rare presentation of Rothmund-Thomson syndrome with novel compound heterozygous mutations of the RECQL4 gene. *An Bras Dermatol.* 2020;95:538–40.

☆☆ Trabalho realizado no Departamento de Dermatologia, Second Affiliated Hospital, Xi'an Jiaotong University, Shaanxi, China.



**Figura 1** Poiquidermia em paciente com RTS. Despigmentação, hiperpigmentação, atrofia puntiforme, telangiectasia e perda de sobrancelhas observadas bilateralmente na face.



**Figura 2** Duas novas variantes heterozigóticas no gene RECQL4 confirmadas por sequenciamento genético. Uma estava no local do *splicing*, c.1391-2A> C, proveniente do pai e também observada na irmã. A outra era uma mutação de exclusão, c.2492-2493delAT (p.His831Argfs), proveniente da mãe.

a lesão e a mutação típica do gene RECQL4; aconselhou-se evitar a exposição solar e fazer exames anuais para olhos, pele e ossos.

As novas mutações heterozigóticas compostas do RECQL4 apresentadas por essa paciente são as primeiras relatadas na SRT. A perda da função da proteína RECQL4 foi observada em aproximadamente dois terços dos pacientes com SRT e está associada ao risco de osteossarcoma.<sup>5</sup> São necessários mais estudos funcionais para confirmar o efeito prejudicial às proteínas. A poiquidermia é manifestação de muitas doenças sistêmicas, como lúpus eritematoso, síndrome de Bloom, síndrome de Kindler e disqueratose congênita. O resultado do teste genético é importante para um diagnóstico definitivo e orientação quanto à futura procriação para a família dos pacientes.

### Suporte financeiro

Nenhum.

### Contribuição dos autores

Xinyue Zhang: Elaboração e redação do manuscrito.

Songmei Geng: Aprovação da versão final do manuscrito; participação intelectual em conduta propedêutica e/ou terapêutica de casos estudados.

Yi Zheng: Revisão crítica da literatura.

### Conflitos de interesse

Nenhum.

## Referências

1. Larizza L, Roversi G, Volpi L. Rothmund-Thomson syndrome. *Orphanet J Rare Dis.* 2010;5:2.
2. van Rij MC, Grijnsen ML, Appelman-Dijkstra NM, Hansson KB, Rivenkamp CA, Mulder K, et al. Rothmund-Thomson syndrome and osteoma cutis in a patient previously diagnosed as COPS syndrome. *Eur J Pediatr.* 2017;176:279–83.
3. Larizza L, Roversi G, Verloes A. Clinical utility gene card for: Rothmund-Thomson syndrome. *Eur J Hum Genet.* 2013;21:7.
4. Yang JY, Sohn YB, Lee JS, Jang JH, Lee ES. Rare presentation of Rothmund-Thomson syndrome with predominantly cutaneous findings. *JAAD Case Rep.* 2017;3:172–4.
5. Siitonen HA, Sotkasiira J, Biervliet M, Benmansour A, Capri Y, Cormier-Daire V, et al. The mutation spectrum in RECQL4 diseases. *Eur J Hum Genet.* 2009;17:151–8.

Xinyue Zhang , Songmei Geng \* e Yi Zheng 

*Departamento de Dermatologia, Second Affiliated Hospital, Xi'an Jiaotong University, Shaanxi, China*

\* Autor para correspondência.

E-mail: [gsm312@yahoo.com](mailto:gsm312@yahoo.com) (S. Geng).

Recebido em 12 de janeiro de 2019; aceito em 4 de outubro de 2019

Disponível na Internet em 17 de junho de 2020

2666-2752/ © 2020 Sociedade Brasileira de Dermatologia. Publicado por Elsevier España, S.L.U. Este é um artigo Open Access sob uma licença CC BY (<http://creativecommons.org/licenses/by-nc-nd/4.0/>).

## Pustulose exantemática generalizada aguda secundária à amiodarona, com aspectos semelhantes à necrólise epidérmica tóxica<sup>☆,☆☆</sup>



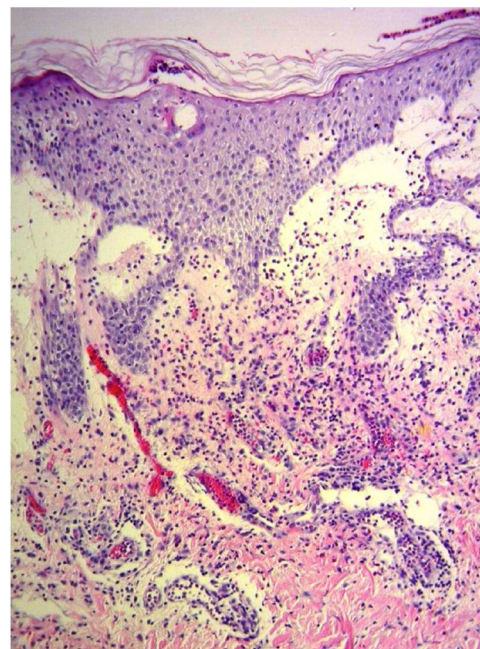
Prezado editor,

A pustulose exantemática generalizada aguda (PEGA) é uma erupção cutânea infrequente secundária a medicamentos, com uma latência curta de 24 a 48 horas entre a exposição e o início das lesões.<sup>1,2</sup> Os sintomas consistem em febre e pústulas pequenas, estéreis e não foliculares, com um fundo eritematoso.<sup>1,2</sup> O comprometimento das mucosas e o envolvimento de órgãos internos são incomuns.<sup>1,2</sup> As anormalidades laboratoriais mais comuns são leucocitose e neutrofilia > 7.000/mL.<sup>2</sup> Uma pontuação, desenvolvida pelo grupo EuroSCAR, que leva em consideração critérios clínicos e histopatológicos, é útil para o diagnóstico.<sup>1,2</sup> A PEGA é usualmente uma doença autolimitada, que em geral se resolve com descamação cutânea em menos de 15 dias após a suspensão do medicamento causador e apresenta excelente prognóstico.<sup>2</sup> Embora pouco frequentemente, os pacientes podem desenvolver lesões purpúricas, em alvo e bolhosas, áreas de pele desnuda, sinal de Nikolsky positivo, envolvimento mucoso e comprometimento de múltiplos órgãos, o que indica um desfecho mais sério.<sup>3</sup> Os autores relatam o caso de uma paciente com PEGA induzida por um medicamento atípico com essa apresentação clínica grave.

Paciente do sexo feminino, 69 anos, com história de extrassístoles supraventriculares, apresentou febre, mal-estar, pequenas pústulas não foliculares e histórico de eritema nas axilas e virilhas. Vinte e quatro horas antes,

ela havia mudado seu tratamento antiarrítmico de bisoprolol para amiodarona. Na admissão, apresentava dispneia, taquicardia, taquipneia e saturação subótima de oxigênio. Suas mucosas não estavam comprometidas e o sinal de Nikolsky foi negativo. Os estudos laboratoriais revelaram leucocitose (26.689 células/mm<sup>3</sup>) com neutrofilia (88,25%). As hemoculturas não apresentaram crescimento e a radiografia do tórax não revelou doença.

Devido à suspeita de PEGA, interrompeu-se o uso de amiodarona. Foram solicitadas biópsias de pele e iniciou-se o uso de meprednisona oral 0,5 mg/kg/dia devido aos sintomas pulmonares. A histopatologia revelou pústulas subcórneas sem queratinócitos necróticos (fig. 1). O escore Euroscar foi 11, compatível com o diagnóstico definitivo de PEGA. Apesar do tratamento inicial, 24 horas depois as lesões da paciente evoluíram e se disseminaram. Ela apresentou diarreia e desenvolveu lesões purpúricas e em alvo nas coxas



**Figura 1** Pústulas subcórneas e espongiose (Hematoxilina & eosina, 100x).

DOI referente ao artigo:

<https://doi.org/10.1016/j.abd.2019.11.010>

☆ Como citar este artigo: Distel C, Bollea Garlatti ML, Torre AC, Riganti J. Acute generalized exanthematous pustulosis with features mimicking toxic epidermal necrolysis secondary to amiodarone. *An Bras Dermatol.* 2020;95:540–2.

☆☆ Trabalho realizado no Hospital Italiano de Buenos Aires, Buenos Aires, Argentina.