

2. Criado PR, Rivitti EA, Vasconcellos C, Valente NYS, Martins JEC. Manifestações cutâneas das trombofilias. *An Bras Dermatol*. 2008;83:491–506.
3. Sparsa A, Piette JC, Wechsler B, Amoura Z, Francès C. Anetoderma and its prothrombotic abnormalities. *J Am Acad Dermatol*. 2003;49:1008–12.
4. Romani J, Pérez F, Llobet M, Planagumá M, Pujol RM. Anetoderma associated with antiphospholipid antibodies: case report and review of the literature. *J Eur Acad Dermatol Venereol*. 2001;15:175–8.
5. Bilen N, Bayramgürler D, Sikar A, Erçin C, Yilmaz A. Anetoderma associated with antiphospholipid syndrome and systemic lupus erythematosus. *Lupus*. 2003;12:714–6.

Mariana Piraja Genta  ^{a,*},
 Marilda Aparecida Milanez Morgado de Abreu  ^a
 e Gisele Alborghetti Nai  ^b

^a Departamento de Dermatologia, Hospital Regional de Presidente Prudente, Presidente Prudente, SP, Brasil

^b Departamento de Patologia, Universidade do Oeste Paulista, Presidente Prudente, SP, Brasil

* Autor para correspondência.

E-mail: maripgenta@hotmail.com (M.P. Genta).

Recebido em 28 de fevereiro de 2019; aceito em 18 de abril de 2019

Disponível na Internet em 15 de fevereiro de 2020

2666-2752/

© 2019 Sociedade Brasileira de Dermatologia. Publicado por Elsevier Espanha, S.L.U. Este é um artigo Open Access sob uma licença CC BY (<http://creativecommons.org/licenses/by/4.0/>).

Alopecia frontal fibrosante familiar em seis irmãs

Prezado Editor,

A alopecia frontal fibrosante (AFF) é uma alopecia cicatricial progressiva descrita pela primeira vez por Kossard em 1994 e que tem se tornado mundialmente epidêmica na última década. Casos familiares de AFF vêm sendo descritos desde 2008,¹ mas as séries incluem até três parentes na mesma geração ou cinco em duas gerações.^{2,3} Encontramos um grupo de seis irmãs que apresentavam diagnóstico clínico e histológico de AFF no Brasil.

Essa família é composta por oito irmãos, dois homens (não examinados) e seis mulheres, todas afetadas pela doença (fig. 1). Os pais não eram consanguíneos e não foram examinados, pois já faleceram. As irmãs moram na mesma cidade e não vivem juntas. Todas são menopausadas e nenhuma recebeu terapia de reposição hormonal (TRH). A idade de início da AFF variou de 31 a 62 anos e a idade média foi de 50,7 anos. Cinco têm alopecia de sobrancelhas e cílios e quatro têm perda de pelos no corpo. O líquen plano pigmentoso (LPPig) é observado em duas irmãs e pápulas faciais em três. O diagnóstico foi feito pelas características clínicas e tricoscópicas (fig. 2), pois elas se recusaram a se submeter à biópsia. Como diagnóstico diferencial, poder-se-ia pensar em ceratose pilar atrófica, mas nenhuma delas apresentava ceratose pilar.

De comorbidades encontramos hipertensão arterial sistêmica (HAS) e diabetes *mellitus* (DM) em uma paciente, trombose venosa profunda (TVP) e rinite alérgica em outras duas. Não há casos de disfunção tireoidiana. Os dados clínicos e demográficos estão resumidos na [tabela 1](#).

Os padrões clínicos de AFF têm sido descritos com base na recessão frontal do cabelo como padrão I (linear), padrão II (difuso), padrão III (pseudo-“sinal da franja”)⁴ e padrão irregular.⁵ Em nossa série, o padrão II é encontrado em todas as pacientes e em uma, o padrão irregular.

A genética da AFF ainda é desconhecida. Estudos mostram que o HLA-DR1 foi implicado no líquen plano e na síndrome de Graham-Little-Piccardi-Lassueur, mas não foi encontrado em AFF.¹ Casos familiares podem indicar um mecanismo genético.

Além disso, a epidemia de AFF observada atualmente sugere fortemente que um gatilho ambiental também pode estar envolvido. Nesta série, não pudemos definir qualquer substância que pudesse ser apontada como esse fator, apesar de todas terem usado protetor solar em algum momento de suas vidas.

Até onde sabemos, esta é a maior série com AFF na mesma família já descrita. Estudar essas famílias pode ajudar a entender a genética e a patogênese dessa intrigante doença.

Suporte financeiro

Nenhum.

Contribuição dos autores

Vanessa Barreto Rocha: Aprovação da versão final do manuscrito; concepção e planejamento do estudo; elaboração e redação do manuscrito; obtenção, análise e interpretação dos dados; revisão crítica da literatura; revisão crítica do manuscrito.

Mario Cezar Pires: Aprovação da versão final do manuscrito; participação efetiva na orientação da pesquisa; revisão crítica do manuscrito.

Leticia Arsie Contin: Aprovação da versão final do manuscrito; concepção e planejamento do estudo; elaboração e redação do manuscrito; obtenção, análise e interpretação dos dados; participação efetiva na orientação da pesquisa; participação intelectual em conduta propedêutica e/ou terapêutica de casos estudados; revisão crítica do manuscrito.

DOI referente ao artigo:

<https://doi.org/10.1016/j.abd.2019.02.009>

☆ Como citar este artigo: Rocha VB, Pires MC, Contin LA. Familiar fibrosing frontal alopecia in six sisters. *An Bras Dermatol*. 2020;95:125–8.

☆☆ Trabalho realizado no Hospital do Servidor Público Municipal de São Paulo, Vila Clementino, SP, Brasil.

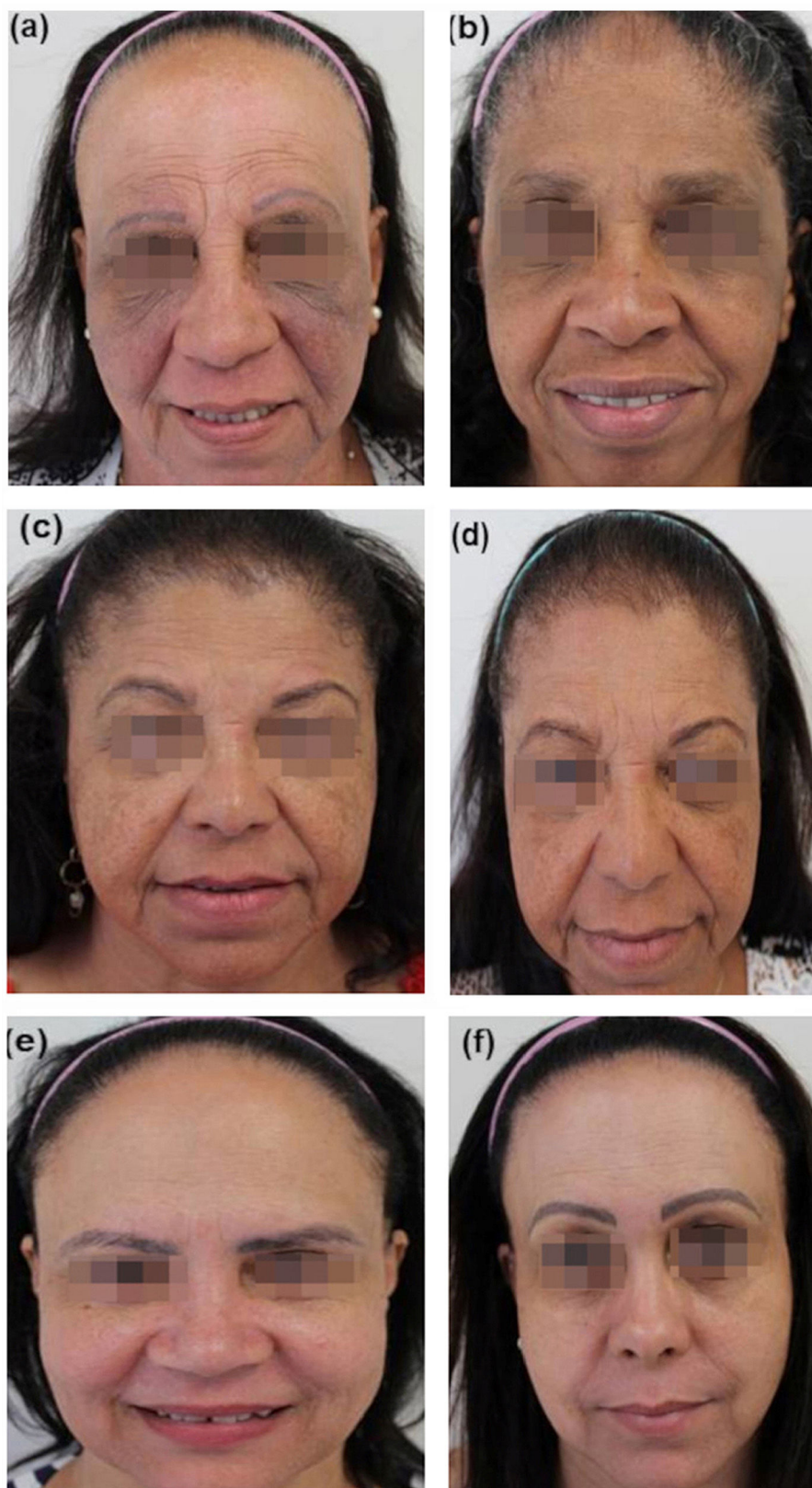


Figura 1 As seis irmãs portadoras de AFF, designadas por letras, (a) a mais velha e (f) a mais jovem.

Tabela 1 Dados clínicos e demográficos de seis irmãs com alopecia frontal fibrosante

Paciente	Idade /fototipo	Idade no diagnóstico	Subtipo clínico de AFF	LPPig	Alopecia sobrance-lhas	Alopecia cílios	Alopecia pelos corporais	Pápulas faciais	Idade da menopausa/ TRH	Comorbidades
1	67a, III	52a	II (difusa)	Sim	Sim	Sim	Sim	Não	55a / Não	HAS, DM
2	64a, V	62a	Placas + II	Não	Sim, parcial	Sim	Não	Não	48a/Não (histerectomia)	Não
3	62a, IV	60a	II	Não	Não	Sim	Sim	Não	55a/Não	Não
4	61a, IV	31a	II	Não	Parcial	Sim	Sim	Sim	48a/Não	Rinite alérgica
5	52a, III	50a	II	Não	Sim	Não	Sim	Sim	49a/ Não	TVP
6	51a, III	49a	II	Sim	Sim	Sim	Não	Sim	51a/Não	Não

a, anos; DM, diabetes *mellitus*; HAS, hipertensão arterial sistêmica; LPPig, líquen plano pigmentoso; TRH, terapia de reposição hormonal; TVP, trombose venosa profunda.

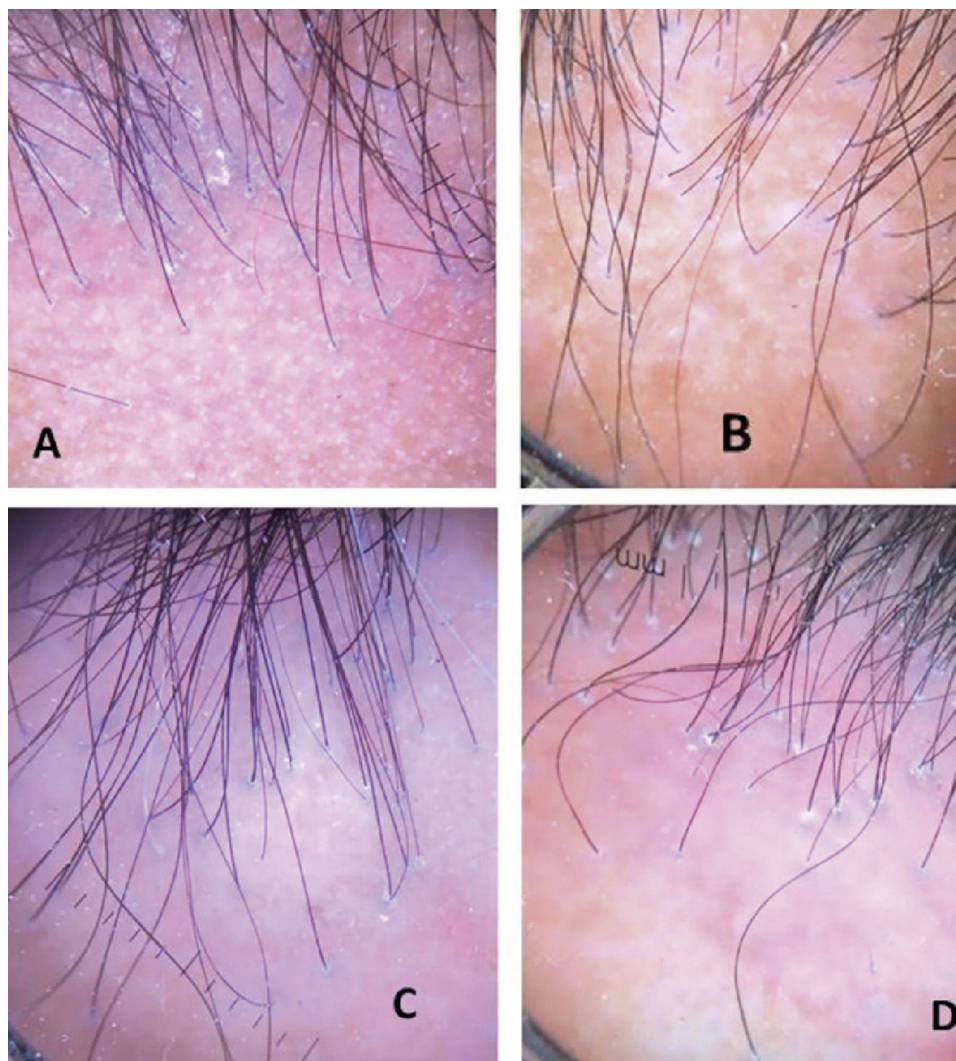


Figura 2 Tricoscopia da região de implantação frontal das pacientes a, b, e, f, mostra ausência de velos e eritema e descamação perifoliculares em todos os casos e descamação interfolicular em c,d.

Conflitos de interesse

Nenhum.

Referências

1. Roche M, Walsh M, Armstrong D. Frontal fibrosing alopecia - occurrence in male and female siblings. *J Am Acad Dermatol.* 2008;58(2 S2). AB 81.
2. Tziotziou C, Fenton DA, Stefanato CM, McGrath JA. Familial frontal fibrosing alopecia. *J Am Acad Dermatol.* 2015;73:e37.
3. Dlova N, Goh CL, Tosti A. Familial frontal fibrosing alopecia. *Br J Dermatol.* 2013;168:220-2.
4. Moreno-Arrones OM, Saceda-Corralo D, Fonda-Pascual P, Rodrigues-Barata AR, Buendía-Castaño D, Alegre-Sánchez A, et al. Frontal fibrosing alopecia: clinical and prognostic classification. *J Eur Acad Dermatol Venereol.* 2017;31:1739-45.
5. Contin LA, de Almeida Ledá YL, Caldeira Nassif K, Suárez Restrepo MV. Patchy Frontal Fibrosing Alopecia: Description of

an Incomplete Clinical Presentation. *Skin Appendage Disord.* 2017;3:190-2.

Vanessa Barreto Rocha *, Mario Cezar Pires 
e Leticia Arsie Contin 

Instituto de Assistência Médica ao Servidor Público Estadual, Vila Clementino, SP, Brasil

* Autor para correspondência.

E-mail: vanessabarreto@oi.com.br (V.B. Rocha).

Recebido em 10 de setembro de 2018; aceito em 6 de fevereiro de 2019

Disponível na Internet em 15 de fevereiro de 2020

2666-2752/

© 2019 Sociedade Brasileira de Dermatologia. Publicado por Elsevier España, S.L.U. Este é um artigo Open Access sob uma licença CC BY (<http://creativecommons.org/licenses/by/4.0/>).