

^a Ambulatório de Psoríase, Instituto de Dermatologia Professor Rubem David Azulay, Santa Casa da Misericórdia do Rio de Janeiro, Rio de Janeiro, RJ, Brasil

^b Setor de Alergia e Imunologia Dermatológica, Instituto de Dermatologia Professor Rubem David Azulay, Santa Casa da Misericórdia do Rio de Janeiro, Rio de Janeiro, RJ, Brasil

* Autor para correspondência.

E-mail: mayarahamilko@gmail.com (M. Hamilko de Barros).

Recebido em 19 de fevereiro de 2018; aceito em 24 de novembro de 2018

Disponível 14 de dezembro de 2019

<https://doi.org/10.1016/j.abdp.2018.11.006>

2666-2752/ © 2019 Sociedade Brasileira de Dermatologia.

Publicado por Elsevier España, S.L.U. Este é um artigo Open

Access sob uma licença CC BY (<http://creativecommons.org/licenses/by/4.0/>).

<http://creativecommons.org/licenses/by/4.0/>.

Segunda neoplasia associada a linfomas cutâneos primários^{☆,☆☆}

Prezado Editor,

Os linfomas cutâneos primários (LCP) são um grupo diverso de linfomas não Hodgkin (LNH) com apresentação inicial na pele. Sua incidência anual é estimada em 1:100.000.¹ Alguns estudos sugeriram que pacientes com LCP apresentam maior risco de desenvolver novo câncer primário em comparação com a população em geral.²⁻⁴

Este foi um estudo de coorte retrospectivo em pacientes com diagnóstico clínico e histopatológico de LCP atendidos em um hospital terciário de referência em Albacete, Espanha, entre janeiro de 1993 e maio de 2014 (área de cobertura: 402.296 habitantes). Dados clínicos, laboratoriais e histopatológicos foram avaliados, assim como a associação com uma segunda neoplasia. Os pacientes foram classificados de acordo com as classificações OMS/EORTC de 2005 e OMS de 2008.¹ O estudo foi aprovado pelo comitê de ética do hospital.

Foram avaliados 95 pacientes com LCP; 58 (61,05%) apresentavam LCP de células T (LCPCT), 36 (37,89%) apresentavam LCP de células B (LCPCB) e um paciente (1,05%) apresentava neoplasia blástica de células dendríticas plasmocitoides (NBCDP). Dezesesseis pacientes (16,84%), dos quais dez eram do sexo masculino (61,1%) e seis do feminino (37,9%) apresentaram uma ou mais neoplasias primárias associadas: dez no grupo LCPCT (17,24%) e seis no grupo LCPCB (16,67%; *figs. 1 e 2*). A linhagem T foi acometida em 62,5% dos pacientes (seis homens e quatro mulheres) e a B, em 37,5% (quatro homens e duas mulheres). A média de idade foi de 64,6 anos (DP ± 17,88). No total, 19 neoplasias foram identificadas. Quatro tumores (21,05%) foram identificados previamente e 15 (78,94%) foram identificados após o diagnóstico do linfoma. Entre esses pacientes, oito (42,1%) novas neoplasias hematológicas foram encontradas, todas no grupo de linhagem T. Um paciente apresentou neoplasia sistêmica (linfoma de Hodgkin) e sete apresentaram algum outro LCP: um LCP da zona marginal (LCPZM), quatro papuloses linfomatoides (PL) e duas micoses fungoides

(MF). No entanto, 11 (57,9%) tumores sólidos foram observados: quatro (36,6%) no grupo LCPCT (carcinoma epidermoide de língua, adenocarcinoma de cólon, carcinoma pulmonar e metástases pulmonares de origem desconhecida) e sete (63,63%) no grupo LCPCB (carcinoma pulmonar, carcinoma hepatocelular, tumor neuroendócrino pancreático, adenocarcinoma gástrico e um paciente com tumor urotelial dois anos antes do linfoma cutâneo primário de células foliculares [LCPCF] e uma metástase subsequente de origem desconhecida no fígado). Três pacientes apresentaram mais de uma neoplasia: um apresentou carcinoma pulmonar e PL após MF, outro apresentou adenocarcinoma de cólon e PL após linfoma cutâneo primário de grandes células anaplásicas (LCPGCA) e um terceiro apresentou tumor urotelial dois anos antes do diagnóstico do linfoma e uma metástase hepática de origem desconhecida que foi detectada simultaneamente no estudo de extensão. Histórico de terapia imunossupressora prévia que poderia predispor a uma segunda neoplasia foi relatado apenas em dois pacientes. Em um caso, o diagnóstico foi simultâneo e, em 13 pacientes, a segunda neoplasia foi detectada entre três meses e 12 anos após o diagnóstico de LCP. O tempo médio de aparecimento da segunda neoplasia foi de 2,73 anos (DP ± 3,23): 3,5 anos (DP ± 3,42) nos linfomas de linhagem T e 0,43 anos (DP ± 0,12) nos linfomas de linhagem B. O tempo médio para surgimento de uma neoplasia prévia foi de três anos (DP ± 2,56).

Brownell et al.² conduziram o maior estudo sobre risco de câncer em 672 pacientes com LCCT. Eles descobriram que 16,7% dos pacientes em uma população com LCCT foram diagnosticados com novo câncer, um achado semelhante ao do presente estudo (17,24%). A literatura relata um aumento de neoplasias hematológicas e sólidas nesse grupo, um achado corroborado pelo presente estudo. A origem das neoplasias sólidas é bastante variável. No presente relato, foi observado um pequeno aumento de neoplasias hematológicas em casos de LCPCT, como observado por outros autores,^{2,3} assim como em casos de câncer de pulmão, porém a maior quantidade de neoplasias sólidas e a ausência de doenças hematológicas na presente população de LCPCB são significativas. Chan et al.⁴ observaram uma taxa maior de segundas neoplasias malignas em LCPCB do que a observada no presente estudo (25,5% vs. 16,67%), especialmente neoplasias hematológicas e câncer da pele. Até onde sabemos, o estudo de Chan et al. e o presente estudo são as maiores análises de neoplasias malignas em LCPCB relatadas na literatura. O risco de desenvolver uma segunda neoplasia maligna é maior no primeiro ano após o diagnóstico.² No presente grupo, a maioria dos segundos

[☆] Como citar este artigo: Gómez Sánchez ME, Rodríguez Vázquez M, Mollejo Villanueva M. Second neoplasms associated with primary cutaneous lymphomas. *An Bras Dermatol*. 2019;94:759-61.

^{☆☆} Trabalho realizado no Hospital Geral de Villarrobledo, Albacete, Espanha.

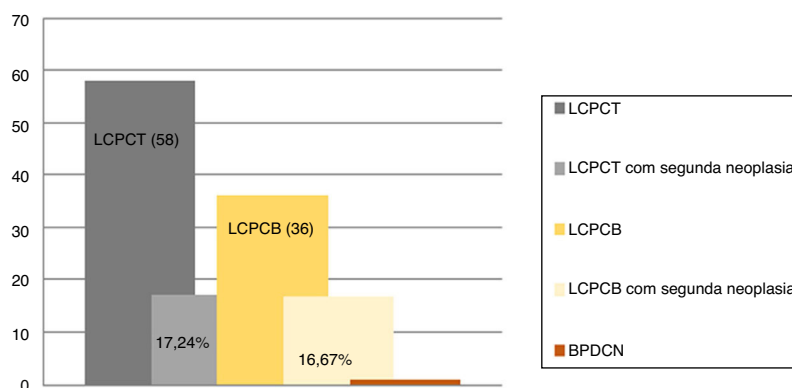


Figura 1 Linfoma cutâneo primário e segunda neoplasia de acordo com a linhagem de origem T/B.

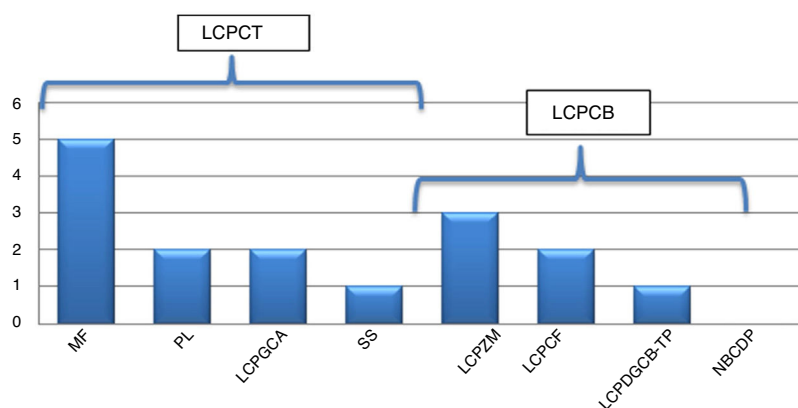


Figura 2 Frequência da segunda neoplasia segundo os subtipos de LCP. *LCPCF*, linfoma cutâneo primário de células foliculares; *LCPGCA*, linfoma cutâneo primário de grandes células anaplásicas; *LCPZM*, linfoma cutâneo primário da zona marginal; *MF*, micose fungoide; *NBCDP*, neoplasia blástica de células dendríticas plasmocitoides; *LCPDGCB-TP*, linfoma cutâneo primário difuso de grandes células B; *PL*, papulose linfomatoide; *SS*, síndrome de Sezary.

tumores foi observada nos primeiros três anos ($2,73 \pm 3,23$). Em um paciente, o segundo tumor apareceu 12 anos após o diagnóstico.

Em conclusão, os linfomas cutâneos podem levar a uma redução da imunidade do paciente e menor vigilância imunológica para câncer, resultar em suscetibilidade a tumores secundários.³⁻⁵ No presente estudo, identificou-se alta taxa de segunda neoplasia em casos de LCP. Um controle médico completo e vitalício pode ser necessário para garantir a detecção precoce do segundo câncer, que geralmente determina o prognóstico do paciente. No entanto, mais estudos são necessários.

Suporte financeiro

Nenhum.

Contribuição dos autores

María Encarnación Gómez Sánchez: Elaboração e redação do manuscrito; obtenção, análise e interpretação dos dados; participação intelectual em conduta propedêutica e/ou terapêutica de casos estudados; revisão crítica da literatura.

Maria Rodríguez Vázquez: Aprovação da versão final do manuscrito; obtenção, análise e interpretação dos dados; participação efetiva na orientação da pesquisa; revisão crítica do manuscrito.

Manuela Mollejo Villanueva: Aprovação da versão final do manuscrito; participação efetiva na orientação da pesquisa; revisão crítica do manuscrito.




Conflitos de interesse

Nenhum.

Referências

- Vardiman JW, Thiele J, Arber DA, Brunning RD, Borowitz MJ, Porwit A, et al. The 2008 revision of the World Health Organization (WHO) classification of myeloid neoplasms and acute leukemia: rationale and important changes. *Blood*. 2009;114:937-51.
- Brownell I, Etzel CJ, Yang DJ, Taylor SH, Duvic M. Increased malignancy risk in the cutaneous T-cell lymphoma patient population. *Clin Lymphoma Myeloma*. 2008;8:100-5.
- Amber KT, Bloom R, Nouri K. Second primary malignancies in CTCL patients from 1992 to 2011: a SEER-based, population-based study evaluating time from ctcl diagnosis, age, sex,

- stage, and CD30+subtype. *Am J Clin Dermatol.* 2016;17:71–7.
4. Chan SA, Shah F, Chaganti S, Stevens A, Amel-Kashipaz R, Vydi-anath B, et al. Primary cutaneous B-cell lymphoma: systemic spread is rare while cutaneous relapses and secondary malignancies are frequent. *Br J Dermatol.* 2017;177:287–9.
 5. Morton LM, Curtis RE, Linet MS, Bluhm EC, Tucker MA, Caporaso N, et al. Second malignancy risks after non-Hodgkin's lymphoma and chronic lymphocytic leukemia: differences by lymphoma subtype. *J Clin Oncol.* 2010;28:4935–44.

María Encarnación Gómez Sánchez  ^{a,*},
María Rodríguez Vázquez  ^b
e Manuela Mollejo Villanueva  ^c

^a *Serviço de Dermatologia, Hospital Geral de Villarrobledo, Albacete, Espanha*

^b *Serviço de Dermatologia, Complexo Hospitalar Universitário de Albacete, Albacete, Espanha*
^c *Serviço de Patologia, Hospital Virgen de la Salud, Complexo Hospitalar de Toledo, Toledo, Espanha*

* Autor para correspondência.

E-mail: m_gomsanchez@hotmail.com
(M.E. Gómez Sánchez).

Recebido em 25 de setembro de 2018; aceito em 17 de dezembro de 2018

Disponível 14 de dezembro de 2019

<https://doi.org/10.1016/j.abdp.2018.12.004>
2666-2752/ © 2019 Sociedade Brasileira de Dermatologia.
Publicado por Elsevier España, S.L.U. Este é um artigo Open Access sob uma licença CC BY (<http://creativecommons.org/licenses/by/4.0/>).