



CASO CLÍNICO

Hanseníase virchowiana, melanoma e carcinoma basocelular: associação clínico-histopatológica ☆,☆☆

Cintia Santos Braghiroli ^a, Maria Rita Parise-Fortes ^a,
Mariângela Esther Alencar Marques ^b e Joel Carlos Lastória ^{a,*}

^a Departamento de Dermatologia e Radioterapia, Faculdade de Medicina de Botucatu, Universidade Estadual Paulista, Botucatu, SP, Brasil

^b Departamento de Patologia, Faculdade de Medicina de Botucatu, Universidade Estadual Paulista, Botucatu, SP, Brasil

Recebido em 28 de junho de 2018; aceito em 1 de setembro de 2018

Disponível na Internet em 15 de novembro de 2019

PALAVRAS-CHAVE

Carcinoma
basocelular;
Hanseníase;
Melanoma

Resumo Neoplasias cutâneas são observadas em pacientes com hanseníase. No entanto, há poucos relatos da coexistência de hanseníase e carcinoma basocelular na mesma lesão. Relatamos o caso de um paciente masculino de 49 anos com placa eritematosa e exulcerada na região nasal direita, pápulas brilhantes na região esternal e placa enegrecida na região temporal direita. À histopatologia, as lesões nasal e temporal foram diagnosticadas como carcinoma basocelular e melanoma, respectivamente. As lesões esternais, excisadas com correção da *dog-ear*, mostraram bacilos íntegros com formação de globias, confirmaram o diagnóstico de hanseníase virchowiana. O presente caso ressalta a importância do envio para análise histopatológica do fragmento referente à *dog-ear*.

© 2019 Publicado por Elsevier España, S.L.U. em nome de Sociedade Brasileira de Dermatologia. Este é um artigo Open Access sob uma licença CC BY (<http://creativecommons.org/licenses/by/4.0/>).

DOI referente ao artigo:

<https://doi.org/10.1016/j.abd.2019.09.008>

☆ Como citar este artigo: Braghiroli CS, Parise-Fortes MR, Marques MEA, Lastória JC. Lepromatous leprosy, melanoma, and basal cell carcinoma: clinical-histopathologic association. An Bras Dermatol. 2019;94:586–9.

☆☆ Trabalho feito na Faculdade de Medicina de Botucatu, Universidade Estadual Paulista, Botucatu, SP, Brasil.

* Autor para correspondência.

E-mail: lastoria@fmb.unesp.br (J.C. Lastória).

Introdução

O carcinoma basocelular (CBC) é o tumor maligno de pele mais comum – representa 75% dos tumores malignos cutâneos – e ocorre frequentemente em áreas fotoexpostas, como face e pescoço de pacientes acima dos 50 anos.^{1,2} O melanoma é o tumor de pele mais agressivo e representa 10% dos diagnósticos de neoplasias cutâneas.³ Embora menos comum, é mais agressivo do que o CBC.⁴

A hanseníase é uma doença infecciosa crônica causada pelo *Mycobacterium leprae*, parasita intracelular obrigatório que afeta pele e nervos periféricos com tropismo para macrófagos e células de Schwann. A doença é transmitida por meio do contato prolongado com pacientes bacilíferos sem tratamento.^{5,6} A coexistência do *M. leprae* e de neoplasia maligna cutânea na mesma lesão é rara, mas já foi documentada.⁷

No presente caso, foi feito o diagnóstico de hanseníase por meio de achado histopatológico no fragmento da *dog-ear* excisada durante a exérese de um CBC. Os autores descrevem a tripla associação de CBC, melanoma e hanseníase virchowiana em um paciente sem imunodeficiência previamente conhecida.

Relato do caso

Paciente masculino, 49 anos, jardineiro, apresentava lesão extensa e ulcerada na região nasal esquerda por três anos

e outra lesão na região esternal por cinco anos. Negava antecedentes pessoal e familiar de câncer de pele e uso de filtro solar. A lesão nasal era caracterizada por placa de aspecto cicatricial que acometia a pirâmide nasal, com pápulas na superfície, crostas melicéricas e exulcerações. Havia também placa enegrecida na região temporal direita de aproximadamente 4 cm, que, à dermatoscopia, mostrava véu azul-acinzentado, crisálidas, glóbulos e estrias na periferia. Fez-se biópsia incisional das lesões nasal e temporal direita, confirmou os diagnósticos de CBC nodular ulcerado e melanoma, respectivamente (fig. 1). A lesão esternal apresentava pápulas eritematorróseas e superfície brilhante e foi excisada completamente pela feitura de uma elipse, com necessidade de correção da *dog-ear*, que também foi enviado para análise histopatológica (fig. 2). O laudo das lesões foi consistente com CBC e o fragmento referente à *dog-ear* revelou pesquisa positiva de BAAR com a presença de numerosos bacilos íntegros e granulosos que formavam globias, confirmaram o diagnóstico de hanseníase virchowiana (fig. 3). Ao exame físico, o paciente apresentava madarose ciliar e terminal da sobrancelha, além de infiltração na região frontal e no lobo das orelhas e espessamento bilateral do nervo ulnar. Foi iniciado tratamento para hanseníase virchowiana com poliquimioterapia (PQT: dapsona, rifampicina e clofazimina) e feita a exérese total das lesões nasal e temporal. O laudo do melanoma demonstrou fase vertical de crescimento, com espessura de Breslow de 1,2 mm e nível IV de Clark.

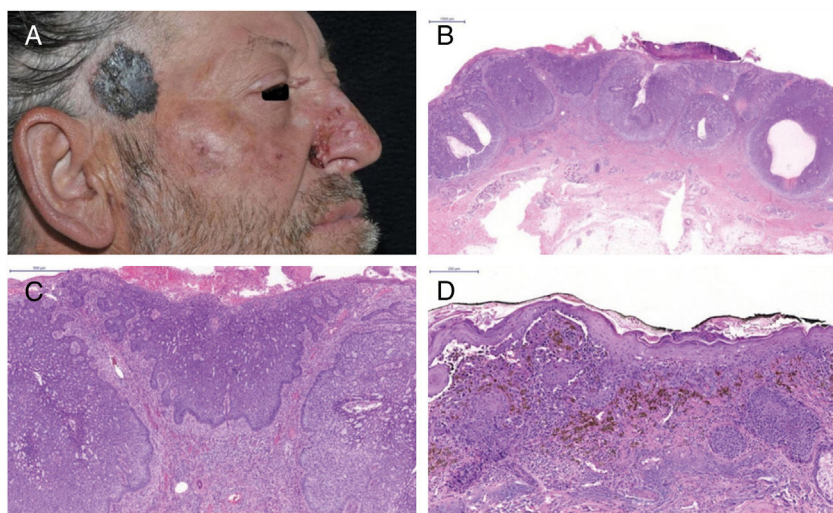


Figura 1 A, Carcinoma basocelular (CBC)- nasal; Melanoma- região temporal direita; B, CBC- Ninhos de células basaloides (Hematoxilina & eosina, 10×); C, Paliçada periférica (Hematoxilina & eosina, 100×); D, Melanoma – ninhos de melanócitos atípicos e disseminação pagetoide (Hematoxilina & eosina, 200×).

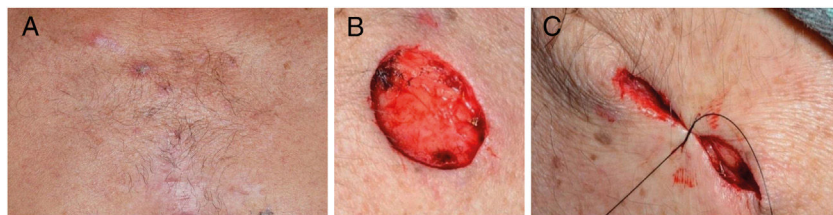


Figura 2 A, Carcinoma basocelular na região esternal; B, Exérese; C, Correção da *dog-ear*.

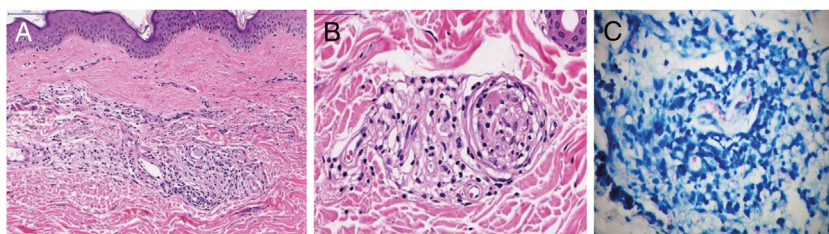


Figura 3 Anatomopatológico da *dog-ear*: A, Infiltrado inflamatório superficial e profundo, perianaxial; linfócitos e macrófagos com citoplasma vacuolizado (Hematoxilina & eosina, 400×); B, Delaminação do perineuro com infiltrado de linfócitos e macrófagos (Hematoxilina & eosina, 400×); C, Pesquisa de BAAR positiva, com bacilos íntegros e formação de globias (Fite-Faraco, 1000×).

Discussão

O CBC é o tumor de pele mais prevalente e a exposição à radiação UV é o principal fator de risco para seu desenvolvimento. O sistema imune é fundamental na prevenção e no controle dos tumores de pele – seu surgimento parece estar diretamente ligado com a imunossupressão, causada pelo efeito cumulativo da radiação UV, que age como supressora da resposta imune tanto local quanto sistêmica.⁸

Neoplasias malignas cutâneas causadas por úlcera trófica em pacientes com hanseníase virchowiana, como melanoma nodular e carcinoma espinocelular, são muito raras e poucos casos foram descritos na literatura.^{9,10}

Na literatura, não existem relatos sobre se a imunossupressão de pacientes com hanseníase virchowiana favorece uma disseminação mais agressiva das lesões malignas. Como a resposta imune é específica ao *M. leprae*, sugere-se que esse fator poderia não estar associado ao desenvolvimento de tumores malignos da pele ou à suscetibilidade para outros patógenos infecciosos.

No presente caso, sugere-se que a coexistência do *M. leprae* e de tumores cutâneos na mesma área é provavelmente secundária à grande quantidade de bacilos, embora na pele da margem de segurança das lesões do CBC nasal e do melanoma da região temporal não tenham sido encontrados bacilos.

O paciente apresentava sinais clínicos da hanseníase virchowiana, como madarose ciliar e terminal da sobrancelha, infiltração na região frontal e no lobo das orelhas e espessamento bilateral do nervo ulnar. Esses sinais clínicos da hanseníase já deveriam ter sido observados antes dos tumores, já que o diagnóstico da doença é baseado nos sintomas clínicos. Diagnóstico precoce e tratamento específico são essenciais para interromper a cadeia de transmissão da doença.

Este relato de caso mostra a importância do exame dermatológico completo e relata a associação entre hanseníase multibacilar e neoplasias cutâneas malignas, ainda muito pouco compreendida.

Suporte financeiro

Nenhum.

Contribuição dos autores

Cintia Santos Braghiroli: participação intelectual em conduta propedêutica e/ou terapêutica de casos estudados.

Maria Rita Parise-Fortes: obtenção, análise e interpretação dos dados.

Mariângela Esther Alencar Marques: obtenção, análise e interpretação dos dados.

Joel Carlos Lastória: participação intelectual em conduta propedêutica e/ou terapêutica de casos estudados.

Conflito de interesses

Nenhum.

Agradecimentos

Ao Dr. Hamilton Ometto Stolf, pela contribuição cirúrgica, e a Eliete Correa Soares, pela contribuição fotográfica.

Referências

1. Leiter U, Eigentler T, Garbe C. Epidemiology of skin cancer. *Adv Exp Med Biol.* 2014;810:120–40.
2. Epstein EH. Basal Cell Carcinomas: attack of the hedgehog. *Nat Rev Cancer.* 2008;8:743–54.
3. Liu-Smith F, Jia J, Zheng Y. UV-induced molecular signaling differences in melanoma and non-melanoma skin cancer. *Adv Exp Med Biol.* 2017;996:27–40.
4. Leiter U, Garbe C. Epidemiology of melanoma and non-melanoma skin cancer-The role of sunlight. *Adv Exp Med Biol.* 2008;624:89–103.
5. Lastória JC, Abreu MA. Leprosy: review of the epidemiological, clinical, and etiopathogenic aspects. *An Bras Dermatol.* 2014;89:205–18.
6. Talhari S, Penna GO, Gonçalves HS, de Oliveira MLW. *Hanseníase.* In: 5ª ed. Rio de Janeiro: Di Livros; 2015. p. 217.

7. Ratoosh SL, Cohen PR, Troncso P. Cutaneous-malignancy and leprosy. Report of a patient with *Mycobacterium leprae* and basal cell carcinoma concurrently present in the same lesion. *J Dermatol Surg Oncol.* 1994;20:613–8.
8. Schwarz T, Schwarz A. Molecular mechanisms of ultraviolet radiation-induced immunosuppression. *Eur J Cell Biol.* 2011;90:560–4.
9. Venkatswami S, Anandan S, Krishna N, Narayanan CD. Squamous cell carcinoma masquerading as a trophic ulcer in a patient with hansen disease. *Int J Low Extrem Wounds.* 2010;9:163–5.
10. Zhu J, Shi C, Jing Z, Liu Y. Nodular melanoma in trophic ulceration of a leprosy patient: A case study. *J Wound Care.* 2016;25:250–3.