



## CARTAS - TROPICAL/INFECTOPARASITÁRIA

### Meta-hemoglobinemia induzida pela dapsona em criança com hanseníase ☆,☆☆

Prezado Editor,

A meta-hemoglobinemia pode resultar de processos herdados ou adquiridos.<sup>1,2</sup> As formas adquiridas são as mais comuns, principalmente em virtude da exposição a substâncias que provocam a oxidação da hemoglobina direta ou indiretamente, como o caso da dapsona.<sup>1</sup> O diagnóstico deve ser suspeitado em caso de cianose e hipoxemia inexplicáveis.<sup>2</sup> Apresentamos uma paciente diagnosticada com hanseníase multibacilar que evoluiu com meta-hemoglobinemia pelo uso da poliquimioterapia (PQT) para tratamento da sua infecção.

Paciente do sexo feminino, de 11 anos, 31 kg, procedente do estado do Maranhão e residente da cidade de São Paulo há três anos, com antecedente familiar de tio e prima tratados para hanseníase no estado de origem. A paciente referia alterações de sensibilidade nos dedos e queimadura em mão esquerda, associado a surgimento de máculas hipocrômicas disseminadas em tronco (fig. 1). Foi realizado o teste da histamina em uma das lesões do dorso, que apresentou resposta incompleta da reação com ausência da segunda etapa do triplice reação de Lewis (fig. 2), e biópsia cutânea que evidenciou dermatose histiocitária superficial e profunda com agressão neural e presença de bacilo álcool-ácido resistente pelo método de Ziehl-Neelsen, concluindo, portanto, o diagnóstico de hanseníase multibacilar. Foram coletados exames laboratoriais incluindo G6PD, sem alterações relevantes, e iniciado o tratamento com PQT infantil (dose mensal supervisionada: rifampicina 450 mg, clofazimina 150 mg e dapsona 50 mg; dose autoadministrada diariamente: clofazimina 50 mg e clofazimina 50 mg) para tratamento de hanseníase multibacilar.

Logo que completou a terceira cartela de PQT, a paciente apresentou dispnéia, fadiga e cianose central (fig. 3), buscando auxílio médico. Realizada investigação imediata, a paciente apresentava saturação periférica em ar ambiente de 88% com saturação de O<sub>2</sub> em gasometria arterial de 100% e dosagem sérica de meta-hemoglobina (MetHb) de 3,8% (referência: <2%). Com o diagnóstico confirmado de meta-hemoglobinemia leve secundária à dapsona da PQT, permaneceu em observação com oxigenação em cateter e hidratação, revertendo o quadro em 24 horas. Substituída a dapsona por minociclina, a paciente segue em acompanhamento regular no serviço de saúde, tendo completado nove cartelas até o momento.

A ocorrência de casos de hanseníase em menores de 15 anos indica focos de transmissão ativa, importante sinalizador para o monitoramento da endemia.<sup>3,4</sup> De 2012 a 2021, foram diagnosticados no Brasil 17.442 casos novos de hanseníase em menores de 15 anos, com redução de 64% na taxa de detecção de casos novos no período.<sup>5</sup> Apesar das variações nas formas clínicas, dados de 2020 do Ministério da Saúde do Brasil revelam que 78,2% dos casos pediátricos são classificados como multibacilares, aumentando a propensão a reações, complicações e sequelas.<sup>5</sup>

O diagnóstico da hanseníase baseia-se no aspecto clínico e é complementado por métodos propedêuticos de avaliação de sensibilidade, baciloscopia e biópsia cutânea.<sup>3,4</sup> O uso do teste da histamina é de alta relevância em casos pediátricos, em que o paciente pode não compreender adequadamente a análise propedêutica neuro-sensitiva, resultando em exames inconclusivos.<sup>6</sup> A ausência do eritema reflexo na lesão suspeita de hanseníase demonstra o dano das terminações nervosas na vasodilatação cutânea, evidenciando o dano das fibras pelo bacilo. Além de fornecer uma comprovação da suspeita clínica, é de baixíssima morbidade quando comparado a outros procedimentos como realização de baciloscopia e biópsia cutânea.<sup>6</sup> O caso apresentado ilustra claramente as vantagens desse exame.

O tratamento de primeira linha da hanseníase multibacilar é realizado com a PQT composta de rifampicina, dapsona e clofazimina ao longo de 12 meses.<sup>7</sup> Exige acompanhamento próximo para ajuste de doses e identificação de potenciais efeitos colaterais – entre eles, a meta-hemoglobinemia decorrente do uso de dapsona, o fármaco mais frequentemente associado a essa complicação.<sup>1,8</sup>

A meta-hemoglobinemia é doença rara associada à oxidação do íon ferroso (Fe<sup>2+</sup>) da hemoglobina em férrico

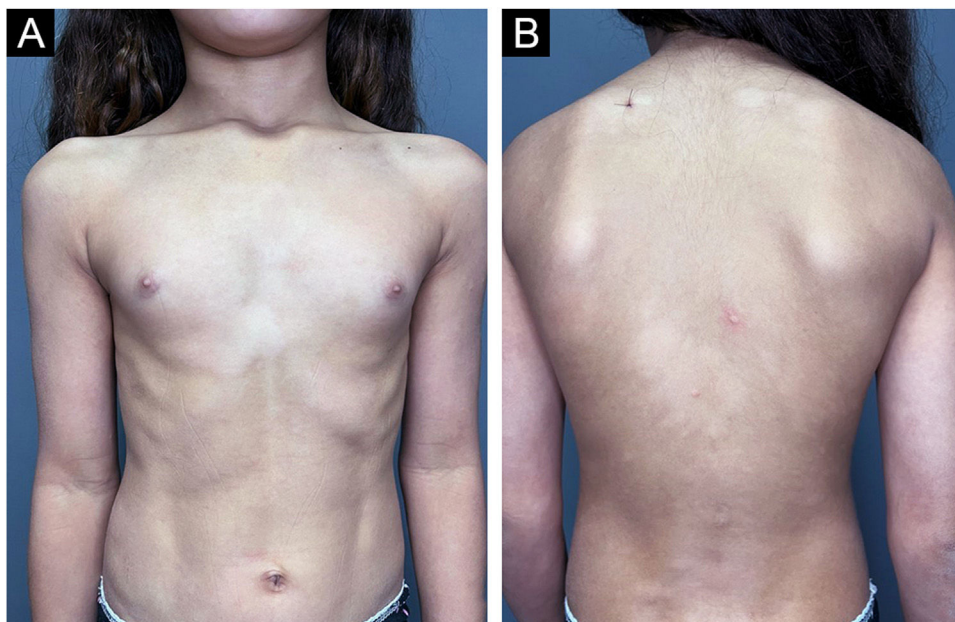DOI referente ao artigo:

<https://doi.org/10.1016/j.abd.2024.05.006>

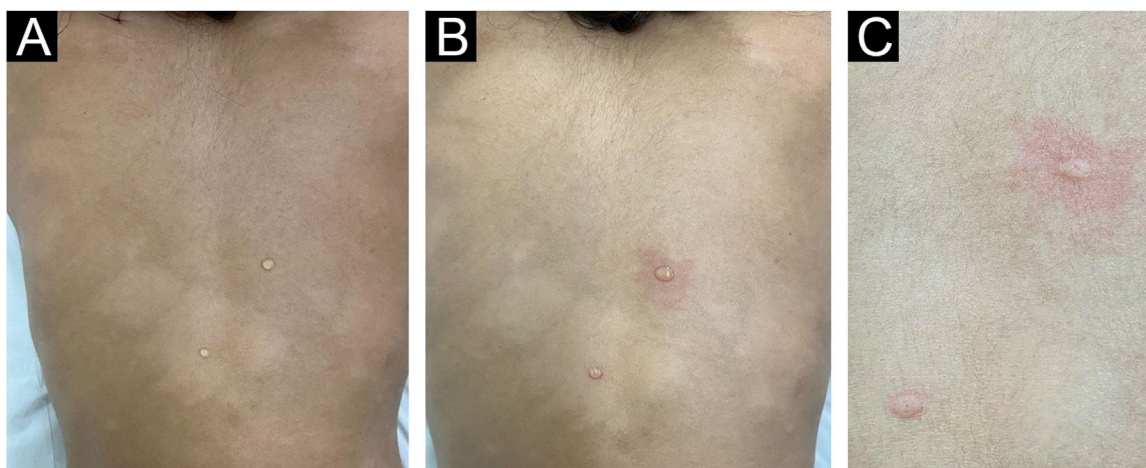
☆ Como citar este artigo: Veasey JV, Souza BCM, Valinoto GCJ. Dapsona-induced methemoglobinemia in a child with leprosy. *An Bras Dermatol.* 2025;100.

<https://doi.org/10.1016/j.abd.2024.05.006>

☆☆ Trabalho realizado na Clínica de Dermatologia, Hospital da Santa Casa de São Paulo, São Paulo, SP, Brasil.



**Figura 1** Aspecto clínico do diagnóstico de hanseníase, com múltiplas máculas hipocrômicas distribuídas em tronco anterior e posterior.

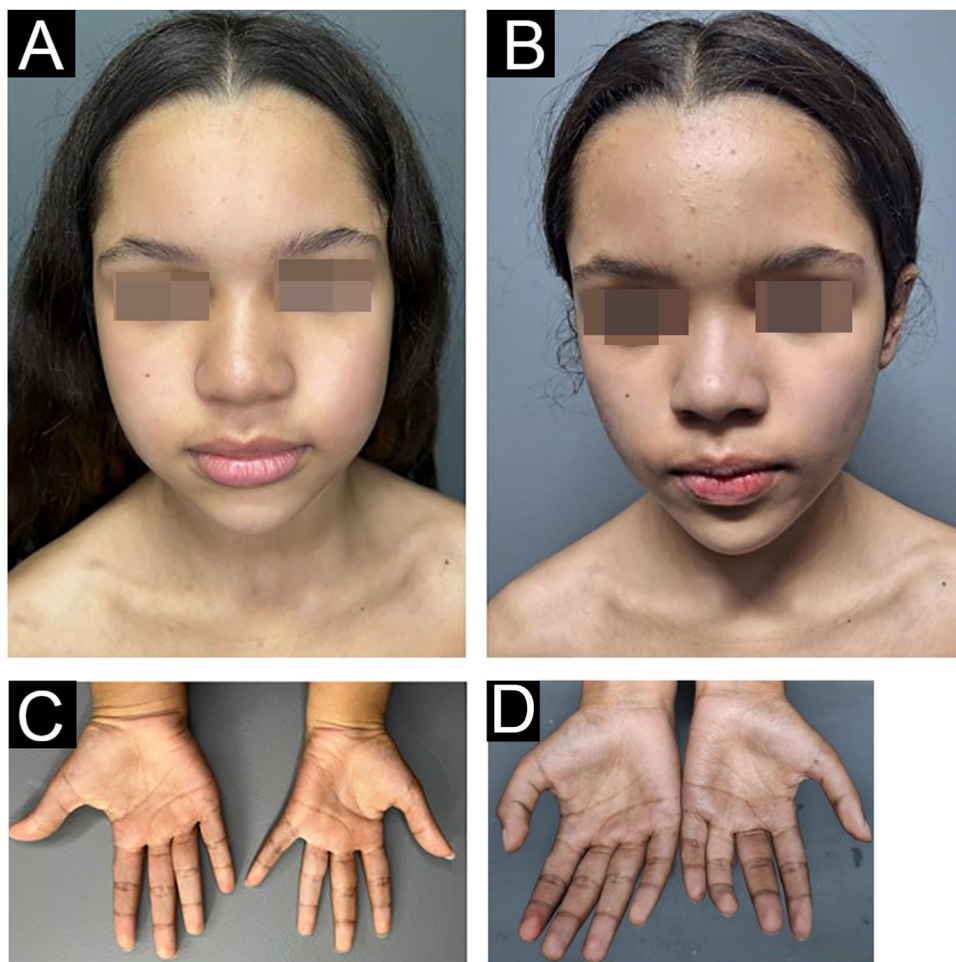


**Figura 2** Teste de histamina em paciente com hanseníase. (A) Gotas de histamina aplicada sobre lesão hipocrômica e sobre pele sã, em seguida realizadas punções pela histamina. (B) Presença de eritema reflexo em pele sã, não evidenciada na lesão de hanseníase. (C) Detalhe com pápula eritematosa em ambas punções, e eritema reflexo apenas na pele sã.

( $\text{Fe}^{3+}$ ), convertendo-a em MetHb, mais ávida pelo oxigênio e incapaz de transferi-lo aos tecidos.<sup>2</sup> A gravidade da doença depende da porcentagem de MetHb, da taxa de aumento dos níveis de MetHb, da capacidade intrínseca do paciente para eliminá-la e do estado funcional subjacente do paciente.<sup>2,8</sup> A suspeita clínica surge nos pacientes com cianose e hipoxemia de etiologia incerta associada a uma diferença de saturação entre o oxigênio medido por oximetria de pulso e gasometria arterial.<sup>1,2,7</sup> O caso apresentado ilustra claramente essa condição, confirmada com a dosagem de MetHb levemente acima do valor de referência. O controle dos

quadros leves é realizado com cuidados de suporte e suspensão do medicamento relacionado, enquanto o azul de metileno e a vitamina C são indicados para as formas moderadas a graves.<sup>8-10</sup>

Para terapia substitutiva de pacientes que apresentam reação à dapsona da PQT, indica-se uso de minociclina ou ofloxacina.<sup>7</sup> Pelo fato de a paciente ser de idade pediátrica, optou-se pela minociclina, uma vez que as quinolonas são relacionadas ao fechamento precoce das placas metafisárias, interrompendo precocemente o crescimento da paciente.<sup>6</sup>



**Figura 3** Paciente pré-tratamento (A e C) e no dia do diagnóstico da meta-hemoglobinemia (B e D) apresentando cianose central e de extremidades, associado a queixa de dispneia e fadiga.

### Suporte financeiro

Nenhum.

### Contribuição dos autores

Bruna Cavaleiro de Macedo Souza: Concepção e o desenho do estudo; levantamento dos dados, ou análise e interpretação dos dados; análise estatística; redação do artigo ou revisão crítica do conteúdo intelectual importante; obtenção, análise e interpretação dos dados; participação efetiva na orientação da pesquisa; participação intelectual em conduta propedêutica e/ou terapêutica de casos estudados; revisão crítica da literatura; aprovação final da versão final do manuscrito.

John Verrinder Veasey: Concepção e o desenho do estudo; levantamento dos dados, ou análise e interpretação dos dados; análise estatística; redação do artigo ou revisão crítica do conteúdo intelectual importante; obtenção, análise e interpretação dos dados; participação efetiva na orientação da pesquisa; participação intelectual em conduta propedêutica e/ou terapêutica de casos estudados;

revisão crítica da literatura; aprovação final da versão final do manuscrito.

Guilherme Camargo Julio Valinoto: Concepção e o desenho do estudo; levantamento dos dados, ou análise e interpretação dos dados; análise estatística; redação do artigo ou revisão crítica do conteúdo intelectual importante; obtenção, análise e interpretação dos dados; participação efetiva na orientação da pesquisa; participação intelectual em conduta propedêutica e/ou terapêutica de casos estudados; revisão crítica da literatura; aprovação final da versão final do manuscrito.


### Conflito de interesses

Nenhum.

### Referências

1. Burgos AC, Santos ANDR, Colleti Junior J, Troster EJ. Methemoglobinemia induced by dapsone in a pediatric patient: case report. *Crit Care Sci.* 2023;35:233-325.
2. Iolascon A, Bianchi P, Andolfo I, Russo R, Barcellini W, Fermo E, et al. Recommendations for diagnosis and treatment of methemoglobinemia. *Am J Hematol.* 2021;96:1666-78.

3. de Oliveira MBB, Diniz LM. Leprosy among children under 15 years of age: literature review. *An Bras Dermatol*. 2016;91:196–203.
4. Pinto ACVD, Wachholz PA, Silva GVD, Masuda PY. Profile of leprosy in children under 15 years of age monitored in a Brazilian referral center (2004-2012). *An Bras Dermatol*. 2017;92:580–2.
5. Brasil, Ministério da, Saúde, Secretaria de Vigilância em Saúde, Departamento de Doenças de Condições Crônicas e Infecções Sexualmente Transmissíveis. Boletim Epidemiológico de Hanseníase. Brasília. 2023. Disponível em: [https://www.gov.br/saude/pt-br/centrais-de-conteudo/publicacoes/boletins/epidemiologicos/especiais/2023/boletim\\_hanseniaze-2023\\_internet\\_completo.pdf](https://www.gov.br/saude/pt-br/centrais-de-conteudo/publicacoes/boletins/epidemiologicos/especiais/2023/boletim_hanseniaze-2023_internet_completo.pdf).
6. Gonçalves HS, Penna GO, Pontes MAA, Stefani MMA, Cortez CCT. Hanseníase. In: Belda Junior W, Di Chiacchio N, Criado PR, editors. *Tratado de Dermatologia*. 4. ed. Rio de Janeiro: Atheneu; 2023. p. 1391–430.
7. Brasil, Ministério da, Saúde, Secretaria de Vigilância em Saúde, Departamento de Doenças de Condições Crônicas e Infecções Sexualmente Transmissíveis. Protocolo Clínico e Diretrizes Terapêuticas da Hanseníase. 2022. Brasília. Disponível: [http://bvsmms.saude.gov.br/bvs/publicacoes/protocolo\\_clinico\\_diretrizes\\_terapeuticas\\_hanseniaze.pdf](http://bvsmms.saude.gov.br/bvs/publicacoes/protocolo_clinico_diretrizes_terapeuticas_hanseniaze.pdf).
8. Vieira JLF, Riveira JGB, Martins ANS, Silva JPD, Salgado CG. Methemoglobinemia and dapsone levels in patients with leprosy. *Braz J Infect Dis*. 2010;14:319–21.
9. Tang ASO, Wong QY, Yeo ST, Ting IPL, Lee JTH, Fam TL, et al. Challenges in managing a lepromatous leprosy patient complicated with melioidosis infection, dapsone-induced methemoglobinemia, hemolytic anemia, and lepra reaction. *Am J Case Rep*. 2021;22:e931655.
10. Kim YJ, Sohn CH, Ryoo SM, Ahn S, Seo DW, Lee YS, et al. Difference of the clinical course and outcome between dapsone-induced methemoglobinemia and other toxic-agent-induced methemoglobinemia. *Clin Toxicol (Phila)*. 2016;54:581–4.

John Verrinder Veasey  <sup>a,b</sup>,  
Bruna Cavaleiro de Macedo Souza  <sup>a,\*</sup>  
e Guilherme Camargo Julio Valinoto  <sup>a,b</sup>

<sup>a</sup> *Clínica de Dermatologia, Hospital da Santa Casa de São Paulo, São Paulo, SP, Brasil*

<sup>b</sup> *Disciplina de Dermatologia, Faculdade de Ciências Médicas, Santa Casa de São Paulo, São Paulo, SP, Brasil*

\* Autor para correspondência.

E-mail: [dr.brunamacedo@gmail.com](mailto:dr.brunamacedo@gmail.com) (B.C. Souza).

Recebido em 8 de março de 2024; aceito em 13 de maio de 2024