

## Agravamento e possível desencadeamento de pênfigo vulgar após vacinação contra COVID-19: relato de dois casos ☆☆☆

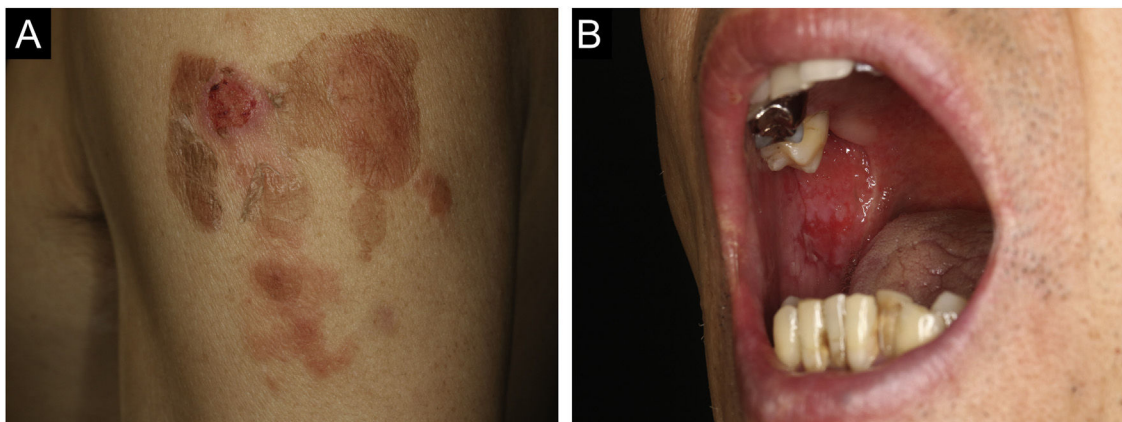

Prezado Editor,

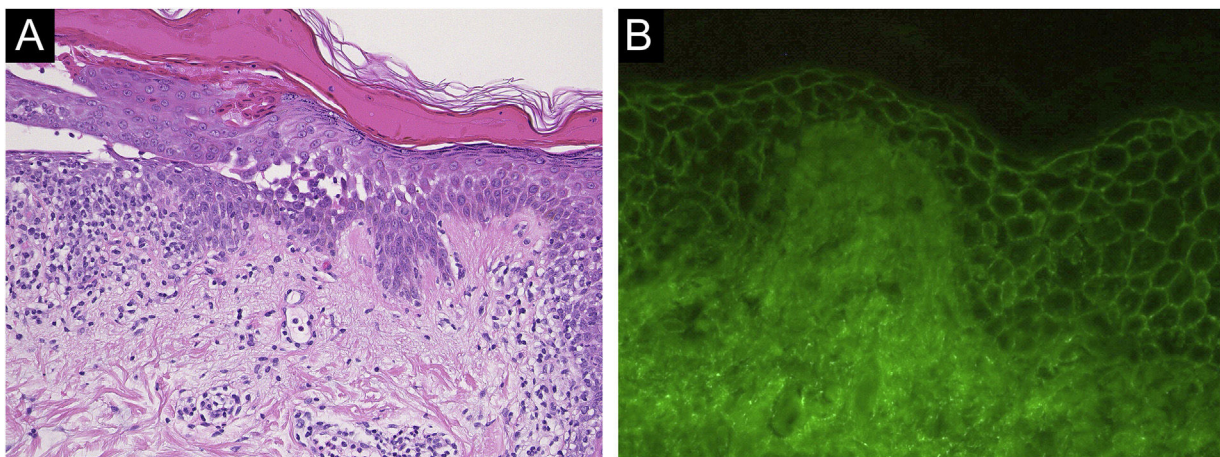
O pênfigo vulgar (PV) é dermatose bolhosa autoimune grave. Foram relatados fatores desencadeantes de PV de natureza genética, relacionados a neoplasias malignas e uso de medicamentos. Relatamos dois pacientes que apresentaram agravamento ou exacerbação do PV após a vacinação contra COVID-19.

Caso 1: Paciente do sexo masculino, de 60 anos, com erosão dolorosa na mucosa oral há dois meses, atendido

por otorrinolaringologista e internista. O paciente recebeu a segunda dose da vacina contra COVID-19 (Comirnaty®) e, uma semana depois, apresentou eritema e erosões no local da vacinação no braço esquerdo. Posteriormente, desenvolveu eritema e erosões no tronco; foi encaminhado ao serviço de dermatologia um mês após a vacinação. O exame clínico mostrou erosões secundárias ao rompimento de lesões bolhosas, principalmente no tronco, couro cabeludo e braço esquerdo (fig. 1A). O paciente também apresentava múltiplas erosões na mucosa oral (fig. 1B). A histopatologia de fragmento de pele mostrou acantólise na camada epidérmica inferior e presença de densos infiltrados dérmicos com linfócitos e eosinófilos (fig. 2A). A imunofluorescência direta (IFD) revelou deposição intercelular de IgG e C3 na epiderme (fig. 2B). Os níveis séricos de anticorpos anti-desmogleína (Dsg)-1 (120 U/mL, normal < 3 U/mL) e anticorpos anti-Dsg-3 (262 U/mL, normal < 3 U/mL) esta-



**Figura 1** (A) Placa crostosa e eritema no local da vacinação no braço esquerdo. (B) Erosões na mucosa oral.



**Figura 2** (A) Achados histopatológicos mostrando acantólise nas camadas inferiores da epiderme e presença de denso infiltrado dérmico de linfócitos e eosinófilos (40×). (B) Imunofluorescência direta revelou deposição intercelular de IgG na epiderme (40×).

DOI do artigo original: <https://doi.org/10.1016/j.abd.2023.04.012>

☆ Como citar este artigo: Irie K, Yamamoto T. Severe aggravation and possible triggering of pemphigus vulgaris following COVID-19 vaccination: report of two cases. *An Bras Dermatol.* 2024;99:758–62.

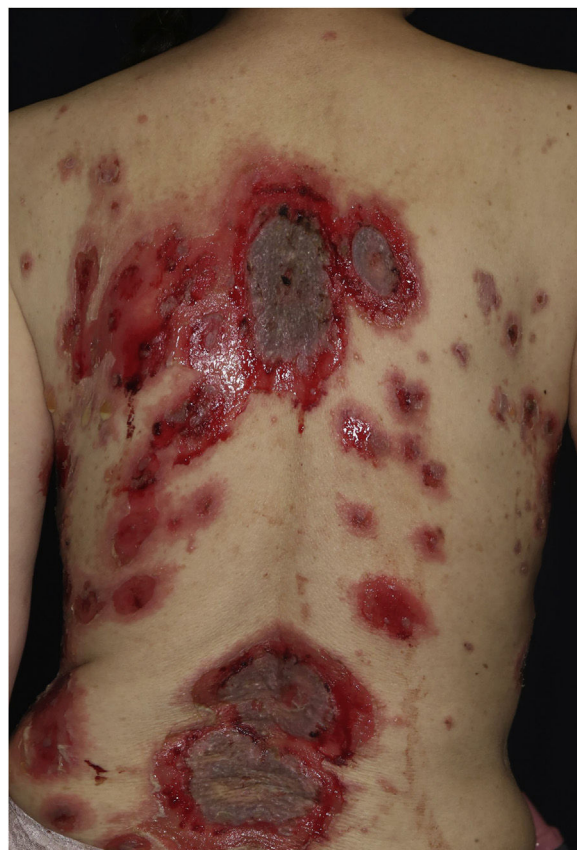☆☆ Trabalho realizado na Fukushima Medical University, Fukushima, Japão.

vam elevados. Foi iniciada prednisolona oral (50 mg/dia; 1 mg/kg/dia); entretanto, a resposta foi fraca e, portanto, pulso de metilprednisolona (1.000 mg/dia por três dias consecutivos), plasmaférese e metotrexato (6 mg/semana) foram adicionados. Após obter remissão, o paciente recebeu a terceira e quarta doses da vacinação contra COVID-19, sem recidiva.

Caso 2: Paciente do sexo feminino, de 69 anos, recebeu a terceira dose da vacina contra COVID-19 (Spikevax®) e, quase ao mesmo tempo, sofreu uma queimadura no braço direito. Posteriormente, a paciente desenvolveu erosões nas extremidades e no tronco, que aumentaram gradativamente em número; ela foi encaminhada ao serviço de dermatologia três meses após a vacinação. O exame clínico revelou extenso eritema, bolhas flácidas e erosões secundárias ao rompimento de lesões bolhosas no tronco (fig. 3). A paciente também apresentava múltiplas erosões na mucosa oral.

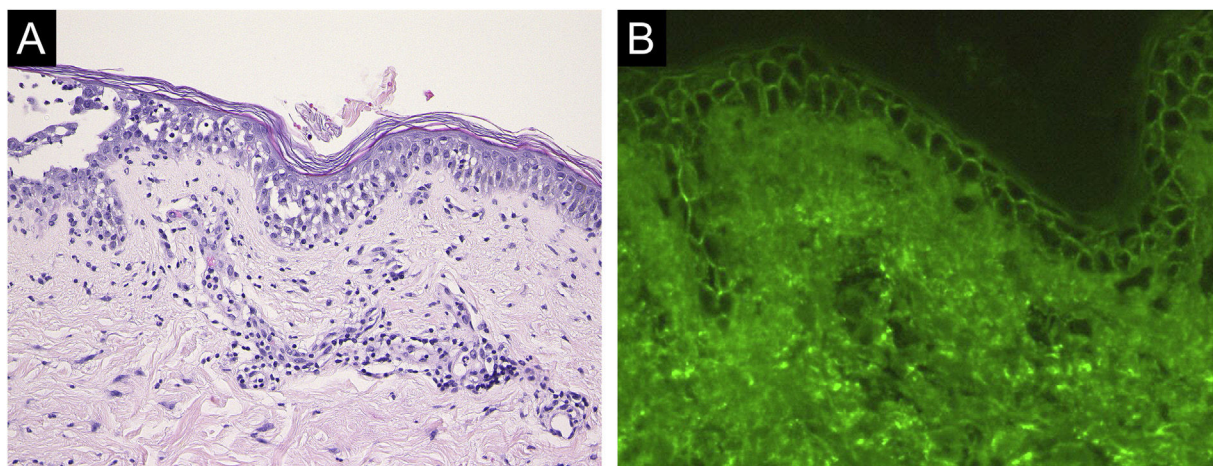
A histopatologia de fragmento de pele do abdome revelou acantólise nas camadas epidérmicas inferiores e presença de densos infiltrados dérmicos com linfócitos e eosinófilos (fig. 4A). A IFD revelou deposição intercelular de IgG (fig. 4B) e C3 na porção inferior da epiderme. Os níveis séricos de anticorpos anti-Dsg-3 estavam elevados (8360 U/mL, normal < 3 U/mL), enquanto os níveis de anticorpos anti-Dsg-1 estavam normais. O tratamento com prednisolona oral (45 mg/dia [1 mg/kg/dia]), pulsoterapia com metilprednisolona (1.000 mg/dia por três dias consecutivos) e azatioprina (100 mg/dia) resultou na epitelizeção completa das erosões após cinco semanas de tratamento.

Foram relatados aparecimento ou exacerbações de PV desencadeados por vacinações ou infecções virais.<sup>1-9</sup> Também foram relatados casos de indução ou exacerbação de PV após vacinação contra influenza, raiva, hepatite B, tétano e difteria.<sup>1</sup> Além disso, recentemente foram relatados casos de indução ou exacerbação de doenças bolhosas autoimunes, psoríase, líquen plano, dermatomiosite e lúpus eritematoso sistêmico após a vacinação contra COVID-19.<sup>10</sup> Acredita-se que a ativação da imunidade inata em virtude da



**Figura 3** Eritema intenso bolhas flácidas e erosões secundárias ao rompimento de lesões bolhosas no tronco.

vacina seja a causa da exacerbação ou desenvolvimento de sintomas cutâneos. A injeção de BNT162b2 induz a ativação de células T e células B e, após a injeção, as células T CD4<sup>+</sup> e CD8<sup>+</sup> aumentam com a produção de IFN- $\gamma$  e IL-2.<sup>2</sup> Foi sugerido que a vacinação contra a COVID-19 contri-



**Figura 4** (A) Achados histopatológicos mostrando acantólise nas camadas epidérmicas inferiores e presença de denso infiltrado dérmico de linfócitos e eosinófilos (40 $\times$ ). (B) Imunofluorescência direta revelou deposição intercelular de IgG na porção inferior da epiderme (40 $\times$ ).

**Tabela 1** Casos relatados de pênfigo vulgar desencadeados ou exacerbados após vacinação contra COVID-19

Nº	Autor	Idade (anos)	Gênero	Vacina	Localização da lesão bolhosa	Dose	Primeira apresentação/ exacerbção	Tempo até o início (dias)	Dsg1/ Dsg3	Tratamento	Vacinação de reforço
1	Singh et al. <sup>1</sup>	44	M	ChAdOx1 nCov-19	Mucosa oral, tronco, face, região cervical, extremidades	2 <sup>a</sup>	Primeira apresentação	7	ND/+	CO/CIV/ IVIg/AZP CT	Não
2	Thongprasom et al. <sup>1</sup>	38	F	AZD1222	Mucosa oral	1 <sup>a</sup>	Primeira apresentação	7	ND	CO/RTX	Não
3	Koutlas et al. <sup>1</sup>	60	M	mRNA-1273	Mucosa oral	2 <sup>a</sup>	Primeira apresentação	7	-/-	CO/RTX	Não
4	Knechtel et al. <sup>1</sup>	89	M	BNT162b2	Mucosa oral, tronco, região dorsal, braço esquerdo	2 <sup>a</sup>	Primeira apresentação	30	+/+	CO/RTX	Não
5	Damiani et al. <sup>1</sup>	40	M	mRNA-1273	Dorso, membros superiores	1 <sup>a</sup>	Exacerbação	3	ND	CO aumen- tado/MMF	Recebida após tratamento para PV/sem alteração no quadro clínico de PV
6	Damiani et al. <sup>1</sup>	80	M	BNT162b2	Dorso	1 <sup>a</sup>	Exacerbação	3	ND	CO	Recebida após tratamento para PV/sem alteração no quadro clínico de PV
7	Solimani et al. <sup>2</sup>	40	F	BNT162b2	Mucosa oral, tronco, dorso	1 <sup>a</sup> /2 <sup>a</sup>	Primeira apresentação/ Exacerbação	5/3	+/+	CO/AZP	Recebida antes do tratamento para PV; as lesões de PV pioraram
8	Shakoei et al. <sup>3</sup>	28	F	BBIBP-CorV	ND	1 <sup>a</sup>	Exacerbação	14	ND	CO/RTX	No
9	Shakoei et al. <sup>3</sup>	30	F	BBIBP-CorV	Mucosa oral	1 <sup>a</sup>	Primeira apresentação	16	ND	CO/RTX	No
10	Corrá et al. <sup>4</sup>	61	F	BNT162b2	Face, tronco	3 <sup>a</sup>	Primeira apresentação	3	+/+	CO	Não

Tabela 1 (Continuação)

Nº	Autor	Idade (anos)	Gênero	Vacina	Localização da lesão bolhosa	Dose	Primeira apresentação/ exacerbação	Tempo até o início (dias)	Dsg1/ Dsg3	Tratamento	Vacinação de reforço
11	Corrá et al. <sup>4</sup>	73	F	BNT162b2	Mucosa oral	3 <sup>a</sup>	Primeira apresentação	30	ND/+	CO/RTX	Não
12	Corrá et al. <sup>4</sup>	63	F	ChAdOx1 nCov-19	Mucosa oral, face, tronco	1 <sup>a</sup> /2 <sup>a</sup>	Primeira apresentação/Exacerbação	28/4	+/+	CO/RTX	Recebida antes do tratamento para PV; as lesões de PV pioraram
13	Calabria et al. <sup>5</sup>	60	F	BNT162b2	Mucosa oral, mucosa da orofaringe	2 <sup>a</sup>	Primeira apresentação	7	-/+	CO/RTX	
14	Akoglu <sup>5</sup>	69	F	ChAdOx1 nCov-19	Mucosa oral, região cefálica, membros	1 <sup>a</sup>	Primeira apresentação	7	+/+	MTX	Não
15	Agharbi et al. <sup>6</sup>	72	M	BNT162b2	Mucosa oral, tronco, cabeça, pescoço, extremidades	2 <sup>a</sup>	Primeira apresentação	7	+/+	CO/AZP	Não
16	Hali et al. <sup>7</sup>	58	F	BNT162b2	Mucosa oral e genital, tronco, face, região cervical, extremidades	1 <sup>a</sup>	Primeira apresentação	30	ND	CO	Recebimento programado
17	Norimatsu et al. <sup>8</sup>	86	M	BNT162b2	Braço esquerdo, face, região lombar	2 <sup>a</sup>	Primeira apresentação	1	+/+	CO/CIV	Não
18	Saffarian et al. <sup>9</sup>	76	F	BBIBP-CorV	Mucosa oral e genital, tronco, região cefálica	2 <sup>a</sup>	Primeira apresentação	30	-/-	CO/RTX	Não
19	Our case 1	60	M	BNT162b2 (1 <sup>st</sup> , 2 <sup>nd</sup> )	Mucosa oral, couro cabeludo, tronco, braço esquerdo	2 <sup>a</sup>	Exacerbação	7	+/+	CO/CIV/PF/MMF	Recebida após tratamento para PV/sem alteração no quadro clínico de PV
20	Our case 2	69	F	BNT162b2 (1 <sup>a</sup> , 2 <sup>a</sup> ), mRNA-1273 (3 <sup>a</sup> )	Mucosa oral, tronco, região dorsal	3 <sup>a</sup>	Primeira apresentação ou exacerbação	ND	-/+	CO/CIV/AZP	Não

ND, não disponível; DSG1, anticorpo anti-desmogleína-1; DSG3, anticorpo anti-desmogleína-3; CT, corticosteroides tópicos; CO, corticosteroides orais; CIV, corticosteroides intravenosos; RTX, rituximabe; MTX, metotrexato; AZP, azatioprina; MMF, micofenolato mofetil; IVIg, terapia intravenosa com imunoglobulina em altas doses; PF, plasmaférese; PV, pênfigo vulgar.

bui para a produção de citocinas como IL-4, IL-17 e IL-21, que desempenham papéis importantes em doenças bolhosas autoimunes, como o PV.<sup>3</sup> As vacinas também ativam as células B, levando ao aumento da produção de anticorpos.<sup>4</sup> Os casos relatados<sup>1-9</sup> de PV que apresentaram desenvolvimento *de novo* ou pioraram após a vacinação contra COVID-19 estão resumidos na [tabela 1](#). O PV surgiu após uma mediana de sete (intervalo de 1-30) dias cada após a primeira, segunda e terceira doses das vacinas. Em contraste, o tempo médio para casos de exacerbações foi de três dias (intervalo de 3-14 dias), período significativamente mais curto do que nos casos de primeira apresentação. Entretanto, há dois casos que puderam receber vacinas adicionais após terem sido submetidos a tratamento intenso para PV sem agravamento da doença. Em um dos presentes casos também foi possível aplicar doses adicionais da vacina contra a COVID-19 sem agravamento da doença. A vacina contra a COVID-19 certamente pode exacerbar o PV em casos muito raros; ainda assim, a vacina pode ser administrada com segurança em pacientes com PV cuja doença esteja bem controlada. Como a vacinação é um procedimento necessário para prevenir o agravamento da COVID-19 em pacientes imunossuprimidos, os raros casos de progressão do PV não devem desencorajar a vacinação de pacientes com PV.

### Suporte financeiro

Nenhum.

### Contribuição dos autores

Kinuko Irie: Revisão crítica da literatura; Obtenção, análise e interpretação dos dados; elaboração e redação do manuscrito; análise estatística; concepção e planejamento do estudo; aprovação da versão final do manuscrito

Toshiyuki Yamamoto: Concepção e planejamento do estudo; revisão crítica do manuscrito; aprovação da versão final do manuscrito


### Conflito de interesses

Nenhum.

### Referências

1. Singh A, Bharadwaj SJ, Chirayath AG, Ganguly S. Development of severe pemphigus vulgaris following ChAdOx1 nCoV-19 vaccination and review of literature. *J Cosmet Dermatol.* 2022;21:2311-4.

2. Solimani F, Mansour Y, Didona D, Dilling A, Ghoreschi K, Meier K. Development of severe pemphigus vulgaris following SARS-CoV-2 vaccination with BNT162b2. *J Eur Acad Dermatol Venereol.* 2021;35:e649-51.
3. Shakoei S, Kalantari Y, Nasimi M, Tootoonchi N, Ansari MS, Razavi Z, et al. Cutaneous manifestations following COVID-19 vaccination: a report of 25 cases. *Dermatol Ther.* 2022;35:e15651.
4. Corrá A, Barei F, Genovese G, Zussino M, Spigariolo CB, Mariotti EB, et al. Five cases of new-onset pemphigus following vaccinations against coronavirus disease. *J Dermatol.* 2023;50:229-33.
5. Calabria E, Canfora F, Mascolo M, Varricchio S, Mignogna MD, Adamo D. Autoimmune mucocutaneous blistering diseases after SARS-Cov-2 vaccination: a case report of Pemphigus vulgaris and a literature review. *Pathol Res Pract.* 2022;232:153834.
6. Agharbi FZ, Basri G, Chiheb S. Pemphigus vulgaris following second dose of mRNA-(Pfizer-BioNTech) COVID-19 vaccine. *Dermatol Ther.* 2022;35:e15769.
7. Hali F Sr, Araqi L Jr, Marnissi F, Meftah A, Chiheb S. Autoimmune Bullous Dermatoses following COVID-19 vaccination: a series of five cases. *Cureus.* 2022;14:e23127.
8. Norimatsu Y, Yoshizaki A, Yamada T, Akiyama Y, Toyama S, Sato S. Pemphigus vulgaris with advanced hypopharyngeal and gastric cancer following SARS-CoV-2 vaccination. *J Dermatol.* 2023;50:e74-5.
9. Saffarian Z, Samii R, Ghanadan A, Vahidnezhad H. De novo severe pemphigus vulgaris following SARS-CoV-2 vaccination with BBIBP-CorV. *Dermatol Ther.* 2022;35:e15448.
10. Seirafianpour F, Pourriyahi H, Gholizadeh Mesgarha M, Pour Mohammad A, Shaka Z, Goodarzi A. A systematic review on mucocutaneous presentations after COVID-19 vaccination and expert recommendations about vaccination of important immune-mediated dermatologic disorders. *Dermatol Ther.* 2022;35:e15461.

Kinuko Irie  \*

e Toshiyuki Yamamoto 

*Departamento de Dermatologia, Fukushima Medical University, Fukushima, Japão*

\* Autor para correspondência.

E-mail: [kinuko07@fmu.ac.jp](mailto:kinuko07@fmu.ac.jp) (K. Irie).

Recebido em 2 de fevereiro de 2023; aceito em 13 de abril de 2023

<https://doi.org/10.1016/j.abdp.2024.05.020>

2666-2752/ © 2024 Sociedade Brasileira de Dermatologia.

Publicado por Elsevier España, S.L.U. Este é um artigo Open Access sob uma licença CC BY (<http://creativecommons.org/licenses/by/4.0/>).