



## CARTAS - INVESTIGAÇÃO

### Dermatoscopia como ferramenta auxiliar para o diagnóstico de doenças escamosas acrais: psoríase palmoplantar, *tinea pedis/manuum* e eczema ☆☆☆



Prezado Editor,

A dermatoscopia é exame de imagem que possibilita a visualização de estruturas localizadas na pele, não visíveis a olho nu, por meio de um equipamento denominado dermatoscópio, que forma imagens de alta resolução ao reduzir a reflectância da superfície.<sup>1</sup>

Nos últimos anos, a dermatoscopia tem se tornado importante ferramenta auxiliar para diagnóstico não invasivo de diversas doenças dermatológicas, dentre elas doenças do couro cabeludo e do cabelo (tricoscopia), anormalidades da unha e prega ungueal (onicoscopia), infecções e infestações cutâneas (entomodermoscopia) e dermatoses inflamatórias (inflamatoscopia).<sup>2</sup>

Dentre as doenças inflamatórias avaliadas por dermatoscopia está a psoríase, doença crônica imunomediada que afeta aproximadamente 125 milhões de pessoas no mundo. A variante palmoplantar é responsável por 11%-39% desses pacientes. A psoríase pode ser classificada em hiperkeratótica (placas espessas descamativas) e pustulosa.<sup>3</sup>

Outra dermatose inflamatória cujo diagnóstico pode ser auxiliado pela dermatoscopia é o eczema acral, doença crônica com importante impacto negativo na qualidade de vida de seus portadores, associado a fardo econômico à sociedade em virtude do comprometimento da capacidade laboral dos pacientes. O eczema acral tem prevalência anual média de 10%, com incidência maior em mulheres até os 30 anos.<sup>4</sup>

*Tinea manuum* e *tinea pedis* podem ser mais bem avaliadas por meio da dermatoscopia. A *tinea*, conhecida por dermatofitose, é causada por fungos dermatófitos que inva-

dem as camadas queratinizadas da pele e seus anexos. As dermatofitoses afetam de 20% a 25% da população mundial e são as infecções fúngicas mais comuns em todo o mundo.<sup>5</sup>

Psoríase, dermatofitose e eczema acral são afecções dermatológicas diferentes entre si, com manifestações clínicas parecidas, de alta prevalência nacional e mundialmente. O investimento científico voltado para a diferenciação diagnóstica entre elas, por meio da dermatoscopia, afetará positivamente pacientes, profissionais e o sistema de saúde.

Este é um estudo analítico, transversal e de acurácia diagnóstica. Após aprovação pelo Comitê de Ética e Pesquisa segundo CAAE 52926621.7.0000.5078, a coleta de dados foi feita no Serviço de Dermatologia do Hospital das Clínicas de Goiânia, no período de 20 de abril de 2021 a 29 de abril de 2022. A amostra selecionada foi consecutiva, formada por pacientes com escamas em palmas ou plantas.

Os critérios de inclusão foram: diagnóstico confirmado de psoríase palmoplantar, eczema acral, *tinea manuum* ou *tinea pedis*; consulta em ambulatório do Serviço de Dermatologia do Hospital das Clínicas de Goiânia; assinatura do Termo de Consentimento Livre e Esclarecido (TCLE); idade > 18 anos. Foram incluídos pacientes com diagnóstico clínico de psoríase vulgar com acometimento acral ou psoríase palmoplantar confirmada por exame anatomopatológico; diagnóstico clínico de eczema de contato/atópico com comprometimento acral confirmado por exame anatomopatológico; ou diagnóstico de *tinea manuum* ou *tinea pedis* confirmado por exame micológico direto para fungos.

A análise das fotografias foi feita por dois dermatologistas com experiência em dermatoscopia, que preencheram a tabela sem saber o diagnóstico do paciente. Os dados foram analisados e organizados de maneira qualitativa, por meio da identificação do "n", sensibilidade e especificidade.

Foram coletados dados de 45 pacientes que apresentavam descamação em região palmar ou plantar. Desses, 33 preencheram os critérios de inclusão, dos quais 13 eram portadores de eczema, 12 eram portadores de psoríase e oito eram portadores de *tinea*.

A **tabela 1**, mostra a frequência de achados dermatoscópicos por diagnóstico. A **tabela 2** compila os dados referentes a sensibilidade e especificidade dos sinais dermatoscópicos em relação às doenças em estudo.

Para o eczema, os achados dermatoscópicos mais encontrados foram escamas brancas difusas e escamas brancas e amarelas. A sensibilidade foi maior no caso de escamas brancas e amarelas (46,2%). Já a especificidade foi de 90% nos vasos puntiformes focais. Para psoríase, o achado mais frequente foi escamas brancas e amarelas, presente em 2/3

DOI referente ao artigo:

<https://doi.org/10.1016/j.abd.2023.05.008>

☆ Como citar este artigo: Drummond MVMS, Borges JR, Ribeiro AMQ, Ximenes BAS. Dermoscopy as an auxiliary tool for the diagnosis of acral squamous diseases: palmoplantar psoriasis, tinea pedis/manuum and eczema. An Bras Dermatol. 2024;99:578-81.

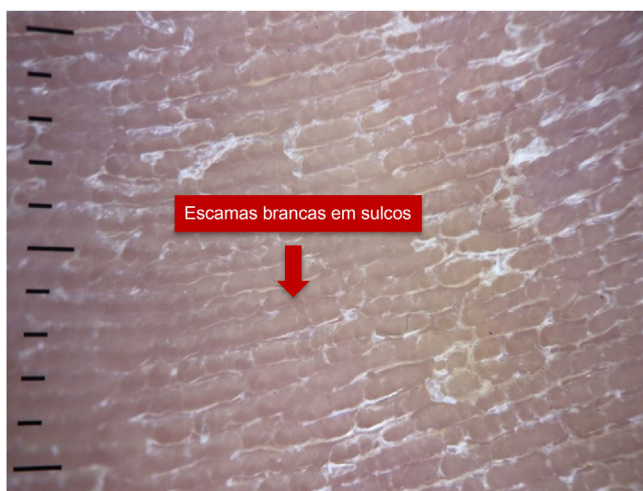
☆☆ Trabalho realizado no Serviço de Dermatologia, Hospital das Clínicas de Goiânia, Goiânia, GO, Brasil.

**Tabela 1** Frequência de achados dermatoscópicos por diagnóstico

	Eczema (n = 13)		Psoríase (n = 12)		Tinea (n = 8)	
	n	%	n	%	n	%
<i>Vasos puntiformes</i>						
Focais	1	7,7	2	16,7	0	0,0
Difusos	1	7,7	5	41,7	1	12,5
<i>Escamas brancas</i>						
Sulcos	1	7,7	0	0,0	8	100,0
Difusas	6	46,2	4	33,3	0	0,0
<i>Escamas brancas e amarelas</i>	6	46,2	8	66,7	1	12,5
<i>Pontos e/ou glóbulos amarronzados</i>	2	15,4	5	41,7	0	0,0

**Tabela 2** Sensibilidade (S) e especificidade (E) de sinais dermatoscópicos para o diagnóstico de eczema, psoríase e tinea

Sinais dermatoscópicos	Eczema S	Eczema E	Psoríase S	Psoríase E	Tinea S	Tinea E
Vasos puntiformes focais	7,7	90,0	16,7	95,2	0,0	88,0
Vasos puntiformes difusos	7,7	70,0	41,7	90,5	12,5	76,0
Escamas brancas sulcos	7,7	60,0	0,0	57,1	100,0	96,0
Escamas brancas difusas	46,2	80,0	33,3	71,4	0,0	60,0
Escamas brancas e amarelas	46,2	55,0	66,7	66,7	12,5	44,0
Pontos e/ou glóbulos amarronzados	15,4	75,0	41,7	90,5	0,0	72,0

**Figura 1** Dermatoscopia de paciente portador de *tinea pedis*.**Figura 2** Dermatoscopia de paciente portador de psoríase.

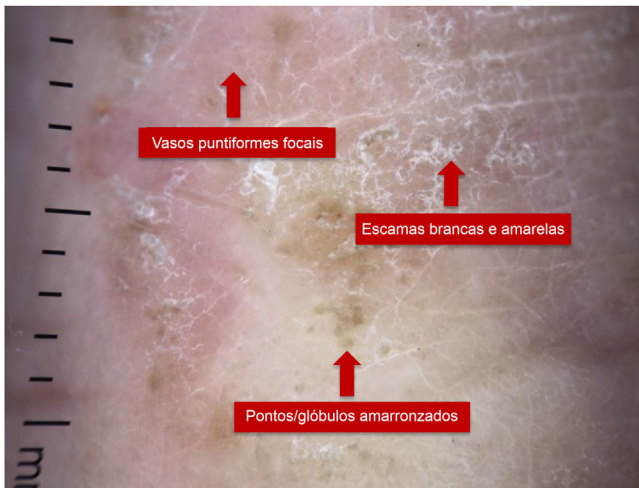
dos pacientes. Os achados dermatoscópicos mais sensíveis e mais específicos para o diagnóstico de *tinea pedis/manuum* foram escamas brancas em sulcos.

Os achados dermatoscópicos buscados em cada afecção estão demonstrados nas figuras 1 a 3. Na figura 1, é possível observar escamas brancas em sulcos em um paciente portador de *tinea pedis*; na figura 2, vasos puntiformes e escamas brancas difusas em um paciente portador de psoríase; e na figura 3, vasos puntiformes focais, escamas brancas e amarelas e glóbulos amarronzados em paciente portador de eczema palmar.

A dermatoscopia tem sido valorizada em áreas que vão além da dermato-oncologia para diagnóstico precoce de

câncer de pele melanoma e não melanoma. Sua aplicabilidade tem se expandido para a definição de padrões dermatoscópicos de diversas outras dermatoses, como as inflamatórias. Além disso, a dermatoscopia não é usada apenas para fins diagnósticos, mas também para avaliar a evolução e a resposta terapêutica.<sup>6</sup>

Uma recente revisão bibliográfica mostrou, na dermatoscopia da psoríase em placas, a presença de vasos puntiformes regularmente distribuídos com fundo vermelho-claro e escamas brancas difusas, com 88% de especificidade e 84,9% de sensibilidade.<sup>6</sup> Em nosso estudo, os achados de vasos puntiformes difusos apresentaram 90,5% de especificidade e 41,7% de sensibilidade em pacientes portadores de



**Figura 3** Dermatoscopia de paciente portador de eczema palmar.

psoríase palmoplantar. Já as escamas brancas difusas apresentaram 71,4% de especificidade e 33,3% de sensibilidade, evidenciando que a presença dos sinais diz muito a favor do diagnóstico de psoríase, mas a ausência deles não afasta o diagnóstico.

No estudo de Errichetti e Stinco, os achados dermatoscópicos mais comuns na psoríase palmar foram escamas brancas em fundo eritematoso evidente (100%), com distribuição difusa em 80% deles. Além disso, também foram observados vasos puntiformes distribuídos regularmente em quatro pacientes (40%).<sup>7</sup> No presente estudo, foram observados vasos puntiformes difusos em 41,7% e escamas brancas difusas em 33,3% dos pacientes portadores de psoríase.

O termo eczema, ou mesmo “dermatite”, compreende diversas entidades clínicas que compartilham alterações histopatológicas características, como dermatite de contato/alérgica, dermatite atópica e dermatite seborreica.<sup>6,8</sup> No que diz respeito ao eczema palmoplantar, os achados dermatoscópicos mais frequentes são descamação amarelada com ou sem escamas brancas, crostas amareladas e vasos puntiformes focais. Os pontos/glóbulos laranja-acastanhados correspondem a vesículas espongióticas não visíveis a olho nu.<sup>7</sup> Em 2016, Errichetti e Stinco mostraram que em 11 pacientes portadores de eczema crônico em mãos, 90,9% tinham escamas amareladas distribuídas focalmente e 72,7% apresentavam pontos/glóbulos laranja-acastanhados em fundo eritematoso.<sup>7</sup> No presente estudo, dos 13 pacientes portadores de eczema palmar ou plantar, apenas 46,2% apresentaram escamas brancas ou amarelas e 15,4% apresentaram pontos ou glóbulos amarronzados.

Errichetti e Stinco observaram que escamas brancas difusas sugerem mais fortemente o diagnóstico de psoríase palmoplantar, enquanto a detecção de escamas amareladas, laranja-acastanhadas e pontos/glóbulos e crostas laranja-amareladas falam mais a favor de eczema. A coloração das escamas (branca *versus* amarela) é informação extremamente útil para auxiliar no diagnóstico diferencial de doenças escamosas acrais.<sup>7,9</sup> No entanto, no presente trabalho, observou-se que apenas 33,3% dos pacientes portadores de psoríase apresentavam escamas brancas, enquanto 66,7% apresentavam escamas brancas e amarelas. Em contra-

partida, nos pacientes portadores de eczema, a mesma porcentagem foi observada nos portadores de escamas brancas e amarelas, e 46,2% apresentavam apenas escamas brancas.

Quanto aos achados dermatoscópicos da *tinea manuum/pedis*, Errichetti e Stinco observaram escamas esbranquiçadas localizadas principalmente nos sulcos, achado este ausente na psoríase palmar e eczema crônico das mãos.<sup>10</sup> Em nosso estudo, 100% dos pacientes portadores de *tinea manuum/pedis* apresentaram escamas brancas em sulcos; a sensibilidade desse achado foi de 100%, e a especificidade de 96%. A escama branca não a diferencia de outras doenças escamosas, porém sua localização típica nos sulcos, local de predileção dos dermatófitos, auxilia na diferenciação de outras doenças.<sup>10</sup>

Como limitações deste estudo, é importante ressaltar que a foto da dermatoscopia de uma parte da lesão não representa o todo. Desse modo, alguns achados dermatoscópicos podem não ter sido registrados no momento da foto, mas ainda assim estavam presentes na lesão. Além disso, o tempo entre o diagnóstico anatomopatológico dos pacientes portadores de psoríase e eczema e a aplicação da dermatoscopia não foi avaliada, tampouco se o paciente estava ou não em tratamento no momento da avaliação.

Apesar de apresentarem características dermatoscópicas sugestivas de determinada doença, elas não são específicas já que, como observado neste trabalho, algumas características observadas mais frequentemente em portadores de eczema acral também estiveram presentes em portadores de psoríase palmoplantar. Assim, é de extrema importância a correlação clínica e anamnese adequada, além da dermatoscopia.

Além disso, 100% dos pacientes portadores de *tinea manuum/pedis* apresentaram escamas em sulcos, com sensibilidade de 100% e especificidade de 96%, e esse é um achado muito sugestivo desse diagnóstico, destacando o papel da dermatoscopia no diagnóstico dessa entidade.

## Suporte financeiro

Nenhum.

## Contribuição dos autores

Mariana Vieira Martins Sampaio Drummond: Conceito e desenho do estudo; coleta de dados, análise e interpretação de dados; análise estatística; redação do manuscrito ou revisão crítica de conteúdo intelectual importante; coleta, análise e interpretação dos dados; participação intelectual na conduta propedêutica e/ou terapêutica dos casos estudados; revisão crítica da literatura.

Jules Rimet Borges: Conceito e desenho do estudo; redação do manuscrito ou revisão crítica de conteúdo intelectual importante; coleta, análise e interpretação dos dados; participação efetiva na orientação da pesquisa; participação intelectual na conduta propedêutica e/ou terapêutica dos casos estudados; revisão crítica da literatura; aprovação final da versão final do manuscrito.

Ana Maria Quinteiro Ribeiro: Coleta de dados, ou análise e interpretação de dados; análise estatística; redação

do manuscrito ou revisão crítica de conteúdo intelectual importante; participação efetiva na orientação da pesquisa.

Bárbara Alvares Salum Ximenes: Redação do manuscrito ou revisão crítica de conteúdo intelectual importante.





## Conflito de interesses

Nenhum.

## Referências

- Celebi ME, Codella N, Halpern A. Dermoscopy image analysis: overview and future directions. *IEEE J Biomed Health Inform.* 2019;23:474–8.
- Errichetti E, Stinco G. Dermoscopy in general dermatology: a practical overview. *Dermatol Ther (Heidelb).* 2016;6:471–507.
- Romiti R, Amone M, Menter A, Miot HA. Prevalence of psoriasis in Brazil – a geographical survey. *Int J Dermatol.* 2017;56:e167–8.
- Agner T, Elsner P. Hand eczema: epidemiology, prognosis and prevention. *J Eur Acad Dermatol Venereol.* 2020;34:4–12.
- Falahati M, Akhlaghi L, Lari AR, Alaghebandan R. Epidemiology of dermatophytoses in an area south of Tehran, Iran. *Mycopathologia.* 2003;156:279–87.
- Sgouros D, Apalla Z, Ioannides D, Katoulis A, Rigopoulos D, Sotiriou E, et al. Dermoscopy of common inflammatory disorders. *Dermatol Clin.* 2018;36:359–68.
- Errichetti E, Stinco G. Dermoscopy in differential diagnosis of palmar psoriasis and chronic hand eczema. *J Dermatol.* 2016;43:423–5.

- Errichetti E, Stinco G. Dermoscopy as a supportive instrument in the differentiation of the main types of acquired keratoderma due to dermatological disorders. *J Eur Acad Dermatol Venereol.* 2016;30:e229–31.
- Cook LC, Hanna C, Foulke GT, Seivertling EV. Dermoscopy in the diagnosis of inflammatory dermatoses: systematic review findings reported for Psoriasis, Lupus, and Lichen Planus. *J Clin Aesthet Dermatol.* 2018;11:41–2.
- Errichetti E, Stinco G. Dermoscopy in tinea manuum. *An Bras Dermatol.* 2018;93:447–8.

Mariana Vieira Martins Sampaio Drummond , Jules Rimet Borges , Ana Maria Quinteiro Ribeiro  e Bárbara Alvares Salum Ximenes 

*Serviço de Dermatologia, Hospital das Clínicas de Goiânia, Goiânia, GO, Brasil*

\* Autor para correspondência.

E-mail: [maryy\\_drummond@hotmail.com](mailto:maryy_drummond@hotmail.com) (M.V. Drummond).

Recebido em 2 de fevereiro de 2023; aceito em 19 de maio de 2023

<https://doi.org/10.1016/j.abdp.2023.05.022>

2666-2752/ © 2024 Publicado por Elsevier España, S.L.U. em nome de Sociedade Brasileira de Dermatologia. Este é um artigo Open Access sob uma licença CC BY (<http://creativecommons.org/licenses/by/4.0/>).

## Eficácia do minoxidil tópico a 5% versus 5 mg de biotina oral versus minoxidil tópico e biotina oral no crescimento capilar em homens: ensaio clínico randomizado, cruzado <sup>☆,☆☆</sup>



Prezado Editor,

O impacto na qualidade de vida de quem sofre de doenças dos cabelos é comparável ao de quem tem doenças de pele, como psoríase em placas.<sup>1</sup> Por outro lado, indivíduos sem qualquer doenças dos cabelos procuram tratamentos para aumentar o crescimento e a espessura dos fios, além de fortalecer a haste a partir de produtos comercializados para esse fim, mas que não têm nenhuma comprovação científica.

O minoxidil é medicamento já estabelecido no tratamento de algumas doenças dos cabelos,<sup>2,3</sup> e a biotina é uma vitamina que pode interferir no ciclo do mesmo.<sup>4,5</sup> No entanto, faltam dados na literatura que apoiem o uso de

biotina com ou sem minoxidil para acelerar o crescimento dos cabelos, principalmente em indivíduos sem doenças dos mesmos.

Foi realizado um estudo com o objetivo de avaliar a eficácia da biotina oral 5 mg ao dia, aplicação tópica de minoxidil 5% duas vezes ao dia e uso associado de ambos, durante período de 14 dias em cada curso, para aumentar a velocidade de crescimento dos cabelos (CC).

Foi realizado um ensaio clínico randomizado, aberto, autocontrolado e cruzado. Dez participantes saudáveis do sexo masculino, sem doenças dos cabelos e sem uso de medicação sistêmica ou tópica, foram recrutados por conveniência.

Todos os participantes foram submetidos às três intervenções (apenas minoxidil tópico, apenas biotina oral, ambos os medicamentos combinados). Na inclusão, os participantes foram alocados em todas as intervenções, porém em sequência aleatória (*crossover*) realizada por programa de computador. Antes de iniciar o uso da medicação, foi feita raspagem de uma área de 1 cm<sup>2</sup> na região occipital do couro cabeludo, seguida de fototricoscopia local, que foi repetida após tempo médio de 38 horas, para determinação da taxa de CC basal (TCC). As intervenções foram então aplicadas por período de 14 dias. Imediatamente após, repetiu-se a depilação e a área foi refotografada 38 horas depois para mensuração da TCC sob intervenção. Ao final de cada ciclo, os participantes foram realocados entre os demais grupos de intervenção. Portanto, todos os dez indivíduos participaram das três intervenções propostas em protocolo cruzado (fig. 1). Houve um intervalo de *washout* de 14 dias entre as intervenções.

DOI do artigo original: <https://doi.org/10.1016/j.abdp.2023.07.008>

☆ Como citar este artigo: Valentim FO, Miola AC, Miot HA, Schmitt JV. Efficacy of 5% topical minoxidil versus 5 mg oral biotin versus topical minoxidil and oral biotin on hair growth in men: randomized, crossover, clinical trial. *An Bras Dermatol.* 2024;99:582–5.

☆☆ Trabalho realizado no Hospital das Clínicas, Faculdade de Medicina, Universidade Estadual Paulista, Botucatu, SP, Brasil.