






## Referências

- Carvalho AM, Amorim CF, Barbosa JLS, Lago AS, Carvalho EM. Age modifies the immunologic response and clinical presentation of American tegumentary leishmaniasis. *Am J Trop Med Hyg.* 2015;92:1173–7.
- Akali C, Baba M, Inaloz S, Seckin D, Uzun S. Cutaneous leishmaniasis mimicking squamous cell carcinoma. *Ann Acad Med Singap.* 2008;37:435–6.
- Quintella LP, Cuzzi T, de Fátima Madeira M, Valete-Rosalino CM, de Matos Salgueiro M, de Camargo Ferreira e Vasconcellos E, et al. Cutaneous leishmaniasis with pseudoepitheliomatous hyperplasia simulating squamous cell carcinoma. *Am J Dermatopathol.* 2011;33:642–4.
- Saab J, Fedda F, Khattab R, Yahya L, Loya A, Satti M, et al. Cutaneous leishmaniasis mimicking inflammatory and neoplastic process: a clinical, histopathological and molecular study of 57 cases. *J Cutan Pathol.* 2012;39:251–62.
- Oetken T, Hiscox B, Orenge I, Rosen T. Cutaneous leishmaniasis mimicking squamous cell carcinoma. *Dermatol Online J.* 2017;23, 13030/qt8f36814f.
- Prieto MD, Uribe-Restrepo AF, Arcos D, Vargas DA. Case report: squamous cell carcinoma referred for Mohs surgery found to be cutaneous leishmaniasis. *Am J Trop Med Hyg.* 2018;99:1537–40.
- Medeiros AR, Silva WA Jr, Roselino AM. DNA sequencing confirms the involvement of *Leishmania (L.) amazonensis* in American tegumentary leishmaniasis in the state of São Paulo, Brazil. *Clinics (Sao Paulo).* 2008;63:451–6.
- Tirelli F, Vernal S, Roselino AM. Final diagnosis of 86 cases included in differential diagnosis of American tegumentary leishmaniasis in a Brazilian sample: a retrospective cross-sectional study. *An Bras Dermatol.* 2017;92:642–8.
- Gomes CM, Paula NA, Moraes OO, Soares KA, Roselino AM, Sampaio RNR. Complementary exams in the diagnosis of American tegumentary leishmaniasis. *An Bras Dermatol.* 2014;89:701–9.
- Brasil. Ministério da Saúde. Secretaria de Vigilância em Saúde. Departamento de Vigilância das Doenças Transmissíveis. Manual de vigilância da leishmaniose tegumentar. Brasília: Ministério da Saúde, 2017. Disponível em: <[https://bvsm.s.saude.gov.br/bvs/publicacoes/manual\\_vigilancia\\_leishmaniose\\_tegumentar.pdf](https://bvsm.s.saude.gov.br/bvs/publicacoes/manual_vigilancia_leishmaniose_tegumentar.pdf)>.
- Schwing A, Pomares C, Majoor A, Boyer L, Marty P, Michel G. Leishmania infection: misdiagnosis as cancer and tumor-promoting potential. *Acta Trop.* 2019;197:104–855.

Roberto Bueno Filho <sup>a</sup>, Juliana Idalgo Feres <sup>a</sup>,  
Natalia de Paula <sup>b</sup>,  
Sebastião Antonio de Barros Júnior <sup>c</sup>  
e Ana Maria Roselino <sup>a,b,\*</sup>

<sup>a</sup> Divisão de Dermatologia, Departamento de Clínica Médica, Hospital Universitário, Faculdade de Medicina de Ribeirão Preto, Universidade de São Paulo, Ribeirão Preto, SP, Brasil

<sup>b</sup> Laboratório da Divisão de Dermatologia, Hospital Universitário, Faculdade de Medicina de Ribeirão Preto, Universidade de São Paulo, Ribeirão Preto, SP, Brasil

<sup>c</sup> Departamento de Patologia, Hospital Universitário, Faculdade de Medicina de Ribeirão Preto, Universidade de São Paulo, Ribeirão Preto, SP, Brasil

\* Autor para correspondência.

E-mail: [amfrosel@fmrp.usp.br](mailto:amfrosel@fmrp.usp.br) (A.M. Roselino).

Recebido em 4 de abril de 2023; aceito em 15 de junho de 2023

<https://doi.org/10.1016/j.abdp.2024.02.002>

2666-2752/ © 2024 Sociedade Brasileira de Dermatologia.

Publicado por Elsevier España, S.L.U. Este é um artigo Open Access sob uma licença CC BY (<http://creativecommons.org/licenses/by/4.0/>).

## Tinea corporis por *Trichophyton benhamiae*: primeiro caso transmitido por porquinho-da-índia relatado no Brasil<sup>☆,☆☆</sup>

Prezado Editor,

*Trichophyton benhamiae* (*T. benhamiae*) é dermatófito zoofílico emergente, importante agente causador de dermatofitose em várias partes do mundo. É transmitido principalmente pelo porquinho-da-índia (*Cavia porcellus*), e sua identificação é realizada por métodos moleculares e proteômicos, além dos morfológicos.

<sup>☆</sup> Como citar este artigo: Longo CLS, Hercules FM, Azevedo FS, Ferreira ALP, Orofino-Costa R. *Tinea corporis* caused by *Trichophyton benhamiae*: report of the first case transmitted by guinea pig in Brazil. *An Bras Dermatol.* 2024;99:475–9.

<sup>☆☆</sup> Trabalho realizado no Consultório Particular, na Barra da Tijuca, Rio de Janeiro, RJ, Brasil.



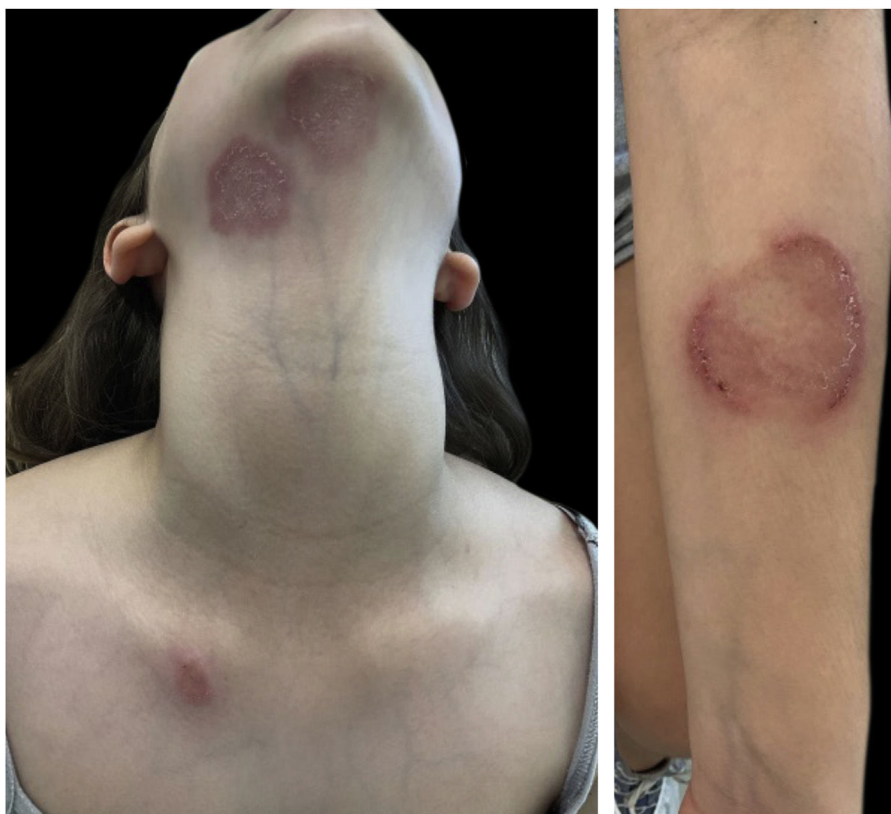Relatamos o primeiro caso de *tinea corporis* em criança residente no Rio de Janeiro, Brasil, transmitida por porquinho-da-índia.

Paciente do sexo feminino, branca, 10 anos, hígida. Há duas semanas apresentava múltiplas lesões discretamente pruriginosas no colo, região submandibular, antebraço esquerdo e região escapular direita, variando de 2-6 cm de diâmetro (fig. 1). Há um mês convive com porquinho-da-índia, inicialmente sadio, mas que desenvolveu ferida na pele após 10 dias.


O exame micológico direto das escamas da pele evidenciou hifas hialinas septadas e arthroconídios (fig. 2). *Trichophyton benhamiae* foi isolado e identificado por seus aspectos macro e micromorfológicos (fig. 3 A-D) e pela análise proteômica (MALDI ToF-MS, Biomerieux, nível de confiança 99,9%).

A paciente iniciou tratamento com terbinafina oral, 250mg/dia, por quatro semanas, com resolução completa das lesões (fig. 4). O animal foi tratado pelo veterinário com clotrimazol creme, aplicado duas vezes ao dia por duas semanas, com melhora do quadro.

*Trichophyton benhamiae*, descrito pela primeira vez por Ajello e Cheng em 1967,<sup>1</sup> é um fungo dermatófito zoofi-



**Figura 1** Placas eritematodescamativas, com bordas bem delimitadas, circinadas, vesico-crostosas. Apresentam crescimento centrífugo e clareamento central.



**Figura 2** Exame micológico direto: escamas de pele contendo hifas hialinas septadas, ramificadas e artroconídios. KOH 40% (100×).

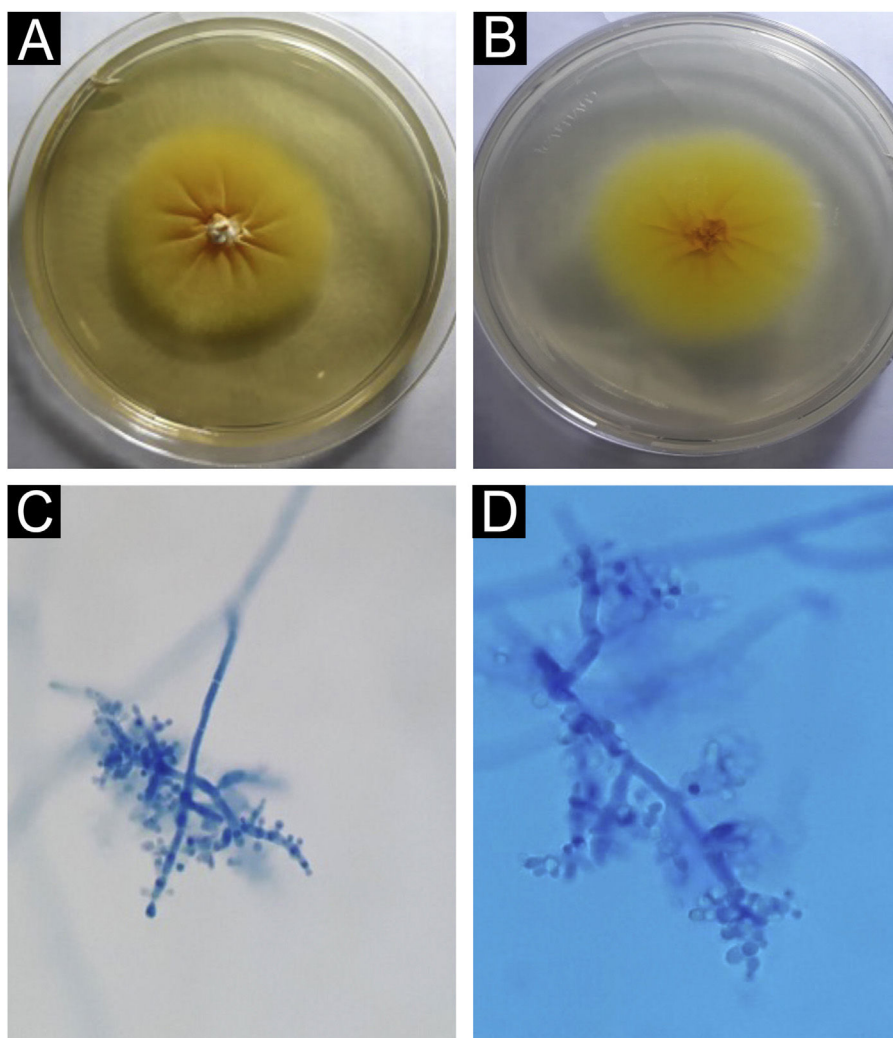
lico que vem ganhando protagonismo mundial nos últimos 20 anos.<sup>2</sup>

O primeiro caso de infecção em seres humanos foi publicado em 2002, no Japão.<sup>3</sup> Desde então, foram relatados casos na Alemanha e em outros países da Europa, bem como na China e nas Américas. Sua prevalência vem aumentando, sobretudo na Alemanha, Suíça e Japão.<sup>4</sup> Frati et al., em estudo suíço recente que analisou a prevalência de dermatófitos em diferentes animais, mostraram que *T. benhamiae* foi o dermatófito mais prevalente em porquinhos-da-índia,

encontrado em 48 de 50 animais,<sup>5</sup> dados confirmados em outro estudo de prevalência na Alemanha.<sup>4</sup>

Além do porquinho-da-índia, a transmissão pode ocorrer por meio de outros animais – p. ex., pequenos roedores, coelhos, gatos, cachorros, porco-espinho.<sup>2,6,7</sup> O primeiro e único caso de *tinea corporis* causado por *T. benhamiae* relatado no Brasil foi transmitido por gato.<sup>8</sup>

Berlin et al. concluíram, em estudo de prevalência e fatores de disseminação do *T. benhamiae*, que os porquinhos-da-índia podem ser carreadores assintomáticos:



**Figura 3** *Trichophyton benhamiae*. (A) Macromorfologia da colônia evidenciando superfície bege-amarelada, aveludada, crescimento radial. (B) Verso da colônia, amarelo brilhante. (C e D) Micromorfologia com hifas hialinas septadas, ramificadas e microconídios arredondados e piriformes, agrupados em cacho ou dispostos lateralmente e na extremidade das hifas. Lactofenol-azul de algodão (100× e 400×).

92,7% dos animais colonizados não apresentavam nenhuma lesão aparente.<sup>4</sup>

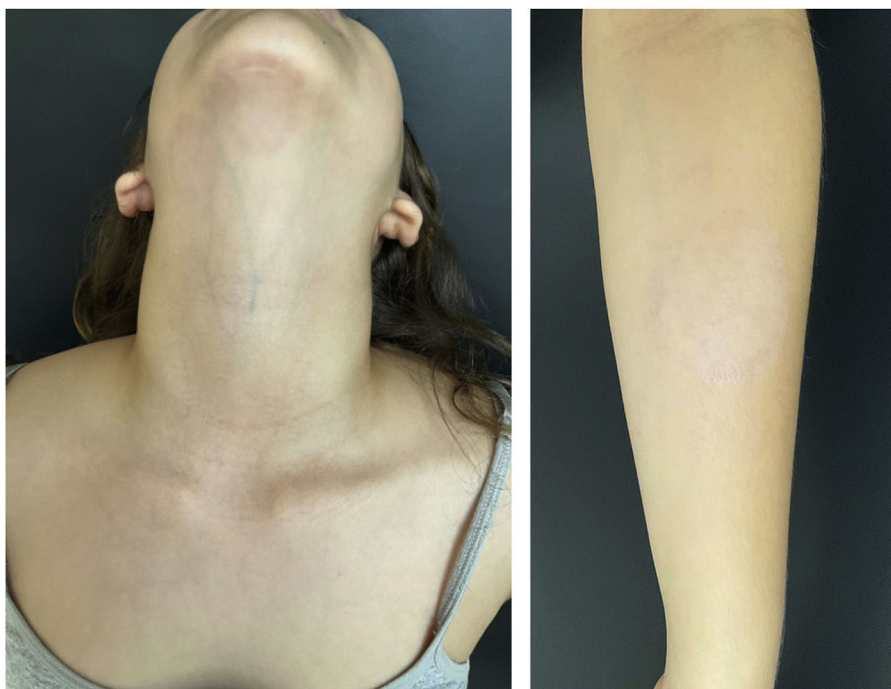Clinicamente, as lesões têm caráter inflamatório, pelo fato de não estarem adaptados ao parasitismo humano, manifestando-se na forma de *tinea faciei*, *tinea corporis*, *tinea barbae*, *tinea capitis*, *kerium celsi* e *tinea unguium*.<sup>2,8</sup> Acomete, principalmente, crianças e adolescentes pelo contato direto com os animais domésticos, mas também pode surgir em adultos jovens e nos pacientes imunossuprimidos.

A identificação do fungo é feita pelas características morfológicas, associada a técnicas proteômicas e moleculares.<sup>2,4,9</sup> A cor amarelada observada no exame macromorfológico da colônia sugere *Microsporum canis*; no entanto, a micromorfologia é mais sugestiva de *T. mentagrophytes*, evidenciando microconídios arredondados ou ovalados, agrupados ou implantados lateralmente nas hifas. É importante a suspeição pelo técnico do laboratório para a correta identificação da colônia, confirmando por meio das

características moleculares ou proteômicas, como no caso relatado.<sup>2,10</sup>

O tratamento de escolha para casos extensos é terbinafina oral. Nas lesões isoladas, indica-se terapia tópica com azóis, terbinafina ou ciclopiroxolamina, com excelente resposta.<sup>2</sup>

O clínico deve estar atento a novas espécies de fungos como agentes etiológicos de micoses cutâneas, especialmente em crianças, pela atual diversificação de animais domésticos em contato com humanos. O técnico de laboratório precisa estar preparado para suspeitar e identificar novas espécies de fungos como agentes etiológicos das micoses cutâneas, em especial as infecções causadas por *T. benhamiae*, sobretudo quando a identificação morfológica habitual não for tão característica. Cabe ao veterinário orientar os tutores de animais para a possibilidade de transmitir micoses cutâneas para os que têm convívio com os mesmos.



**Figura 4** Cura completa após 30 dias de tratamento oral.

A integração de diferentes especialidades com o laboratório de apoio é valiosa para o desfecho favorável do paciente.

### Suporte financeiro

Nenhum.

### Contribuição dos autores

**Cristiana Ludwig Schneider Longo:** Concepção e planejamento do estudo; elaboração e redação do artigo; obtenção, análise e interpretação dos dados; participação intelectual na conduta propeidêutica e terapêutica do caso; revisão crítica da literatura; aprovação final da versão final do manuscrito.

**Flávio Marcondes Hercules:** Obtenção, análise e interpretação dos dados; participação efetiva na orientação da pesquisa; revisão crítica da literatura; aprovação final da versão final do manuscrito.

**Fábio Silva de Azevedo:** Obtenção, análise e interpretação dos dados; participação efetiva na orientação da pesquisa; revisão crítica da literatura.

**Adriana Lúcia Pires Ferreira:** Obtenção, análise e interpretação dos dados; participação efetiva na orientação da pesquisa; revisão crítica da literatura.

**Rosane Orofino-Costa:** Concepção e planejamento do estudo; elaboração e redação do artigo; obtenção, análise e interpretação dos dados; participação efetiva na orientação da pesquisa; revisão crítica da literatura; aprovação final da versão final do manuscrito.



### Conflito de interesses

Nenhum.

### Referências

1. Ajello L, Cheng SL. The perfect state of *Trichophyton mentagrophytes*. *Sabouraudia*. 1967;5:230–4.
2. Nenoff P, Uhrtaß S, Krüger C, Erhard M, Hipler UC, Seyfarth F, et al. *Trichophyton* species of *Arthroderma benhamiae* - a new infectious agent in dermatology. *J Dtsch Dermatol Ges*. 2014;12:571–81.
3. Kano R, Nakamura Y, Yasuda K, Watari T, Watanabe S, Takahashi H, et al. The first isolation of *Arthroderma benhamiae* in Japan. *Microbiol Immunol*. 1998;42:575–8.
4. Berlin M, Kupsch C, Ritter L, Stoelcker B, Heusinger A, Gräser Y. German-wide analysis of the prevalence and the propagation factors of the zoonotic dermatophyte *Trichophyton benhamiae*. *J Fungi (Basel)*. 2020;6:161.
5. Fratti M, Bontems O, Salamin K, Guenova E, Monod M. Survey on dermatophytes isolated from animals in Switzerland in the context of the prevention of zoonotic dermatophytosis. *J Fungi (Basel)*. 2023;9:253.
6. Bartosch T, Frank A, Günther C, Uhrtaß S, Heydel T, Nenoff P, et al. *Trichophyton benhamiae* and *T. mentagrophytes* target guinea pigs in a mixed small animal stock. *Med Mycol Case Rep*. 2018;23:37–42.
7. Peano A, Hubka V, Cavana P, Ottino C, Blandolino M, Min ARM, et al. Cases of dermatophytosis caused by *Trichophyton benhamiae* var. *luteum* and *T. europaeum*, newly described dermatophytes within the *T. benhamiae* complex. *Vet Dermatol*. 2022;33:440–5.

8. de Freitas RS, de Freitas THP, Siqueira LPM, Gimenes VMF, Bernard G. First report of tinea corporis caused by *Arthroderma benhamiae* in Brazil. *Braz J Microbiol.* 2019;50:985–7.
9. Sabou M, Denis J, Boulanger N, Forouzanfar F, Glatz I, Lipsker D, et al. Molecular identification of *Trichophyton benhamiae* in Strasbourg, France: a 9-year retrospective study. *Med Mycol.* 2018;56:723–34.
10. Frias-De-León MG, Martínez-Herrera E, Atoche-Diéguez CE, Cespón JLG, Uribe B, Arenas R, et al. Molecular identification of isolates of the *Trichophyton mentagrophytes* complex. *Int J Med Sci.* 2020;17:45–52.

Cristiana Ludwig Schneider Longo  <sup>a,\*</sup>,  
Flávio Marcondes Hercules  <sup>a</sup>,  
Fábio Silva de Azevedo  <sup>b</sup>,  
Adriana Lúcia Pires Ferreira  <sup>b</sup>  
e Rosane Orofino-Costa  <sup>c</sup>

<sup>a</sup> Consultório Particular, Rio de Janeiro, RJ, Brasil

<sup>b</sup> Laboratórios DASA S/A, Rio de Janeiro, RJ, Brasil

<sup>c</sup> Disciplina de Dermatologia, Faculdade de Ciências Médicas, Universidade do Estado do Rio de Janeiro, Rio de Janeiro, RJ, Brasil

\* Autor para correspondência.

E-mail: [cristiana.longo01@gmail.com](mailto:cristiana.longo01@gmail.com) (C.L. Longo).

Recebido em 21 de maio de 2023; aceito em 30 de junho de 2023

<https://doi.org/10.1016/j.abdp.2024.02.021>

2666-2752/ © 2024 Publicado por Elsevier España, S.L.U. em nome de Sociedade Brasileira de Dermatologia. Este é um artigo Open Access sob uma licença CC BY (<http://creativecommons.org/licenses/by/4.0/>).