

## Alopecia frontal fibrosante coexistindo com vitiligo: existe uma associação real?☆☆



Prezado Editor,

A coexistência de vitiligo e alopecia frontal fibrosante (AFF) já foi relatada;<sup>1,2</sup> entretanto, ainda é incerto se existe associação real entre ambas afecções.

Uma paciente de 58 anos foi encaminhada para tratamento de vitiligo, que apresentava havia seis anos. Ao exame, foi notada rarefação capilar na região frontal do couro cabeludo, na mesma topografia das manchas acrómicas de vitiligo (fig. 1A). A histopatologia de biópsia do couro cabeludo mostrou dermatite de interface restrita ao infundíbulo do folículo piloso com numerosas células apoptóticas e fibrose perifolicular incipiente, o que confirmou o diagnóstico de AFF. Ambas se manifestaram após a menopausa. No seguimento, foi observada rarefação dos pelos dos supercílios concomitantemente com placa crescente de vitiligo (fig. 1B).

Outra paciente de 75 anos, com diagnóstico de vitiligo desde os 40 anos, apresentou despigmentação completa da pele. Ela também apresentava alopecia frontal com aspecto atrófico do couro cabeludo, sinal de pseudo-franja e perda quase completa dos pelos dos supercílios (fig. 2).

A AFF é alopecia cicatricial linfocítica crônica, que afeta caracteristicamente a linha frontotemporal dos cabelos e frequentemente também as sobrancelhas. É observada predominantemente em mulheres na pós-menopausa, e é mais comum em pacientes caucasianas. Alguns autores consideram a AFF uma possível variante clínica do líquen plano (LP),<sup>3</sup> em virtude da semelhança dos achados histopatológicos. Como a AFF progride muito lentamente, muitas vezes é difícil definir seu início com precisão.<sup>4</sup>

O vitiligo é doença autoimune caracterizada pela perda seletiva de melanócitos, que causa despigmentação cutânea. Caracteriza-se clinicamente por máculas acrómicas ou hipocrômicas. Fatores genéticos e ambientais estão envolvidos em seu desenvolvimento.<sup>5</sup> A associação entre ambas afecções já foi descrita.<sup>1,2</sup> Mais recentemente, em uma coorte de 20 pacientes diagnosticados com AFF, dois deles também apresentavam vitiligo.<sup>1</sup>

O vitiligo foi associado ao LP, o que pode ser explicado pelo achado de infiltrado inflamatório citotóxico de linfócitos CD8<sup>+</sup> nas duas doenças.<sup>1</sup> A associação entre AFF e vitiligo pode estar no fato de que a AFF pode ser uma variante do LP pilar.<sup>3</sup> Sabe-se que os melanócitos e queratinócitos formam unidades funcionais. Então, postulou-se que, como os queratinócitos na bainha externa do folículo piloso são contínuos com os queratinócitos epidérmicos, eles provavelmente expressam as mesmas moléculas de adesão às

quais os linfócitos se ligam,<sup>2</sup> levando ao ataque linfocitário às unidades melanócitos-queratinócitos e explicando a fisiopatologia de ambas as doenças. Além disso, sabe-se que tanto o vitiligo quanto o LP apresentam o fenômeno de Köbner, o que pode explicar a presença de ambas na mesma topografia.<sup>1</sup>

O aparecimento concomitante de placa de vitiligo e AFF no supercílio da primeira paciente reforça a possibilidade de que pode haver associação entre elas. Além disso, a segunda paciente, que apresentava caso mais extenso de vitiligo, também teve caso mais avançado de AFF, o que pode fortalecer a hipótese de que suas fisiopatogenias possam estar ligadas. Entretanto, mais estudos são necessários para elucidar os mecanismos exatos pelos quais essas duas condições estão relacionadas.

### Suporte financeiro

Nenhum.

### Contribuição dos autores

Jéssica Pauli Damke: concepção e planejamento do estudo; obtenção de dados, ou análise e interpretação dos dados; redação do manuscrito ou revisão crítica de conteúdo intelectual importante; obtenção, análise e interpretação dos dados; participação intelectual em conduta propedêutica e/ou terapêutica de casos estudados; revisão crítica da literatura; aprovação da versão final do manuscrito.

Bruna Ossanai Schoenardie: concepção e planejamento do estudo; obtenção de dados ou análise e interpretação dos dados; redação do manuscrito ou revisão crítica de conteúdo intelectual importante; obtenção, análise e interpretação dos dados; participação intelectual em conduta propedêutica e/ou terapêutica de casos estudados; revisão crítica da literatura; aprovação da versão final do manuscrito.

Rochelle Figini Maciel: concepção e planejamento do estudo; obtenção de dados ou análise e interpretação dos dados; redação do manuscrito ou revisão crítica de conteúdo intelectual importante; obtenção, análise e interpretação dos dados; participação intelectual em conduta propedêutica e/ou terapêutica de casos estudados; revisão crítica da literatura; aprovação da versão final do manuscrito.

Juliano Peruzzo: concepção e planejamento do estudo; obtenção de dados ou análise e interpretação dos dados; redação do manuscrito ou revisão crítica de conteúdo intelectual importante; obtenção, análise e interpretação dos dados; participação efetiva na orientação da pesquisa; participação intelectual em conduta propedêutica e/ou terapêutica de casos estudados; revisão crítica da literatura; aprovação da versão final do manuscrito.

### Conflito de interesses

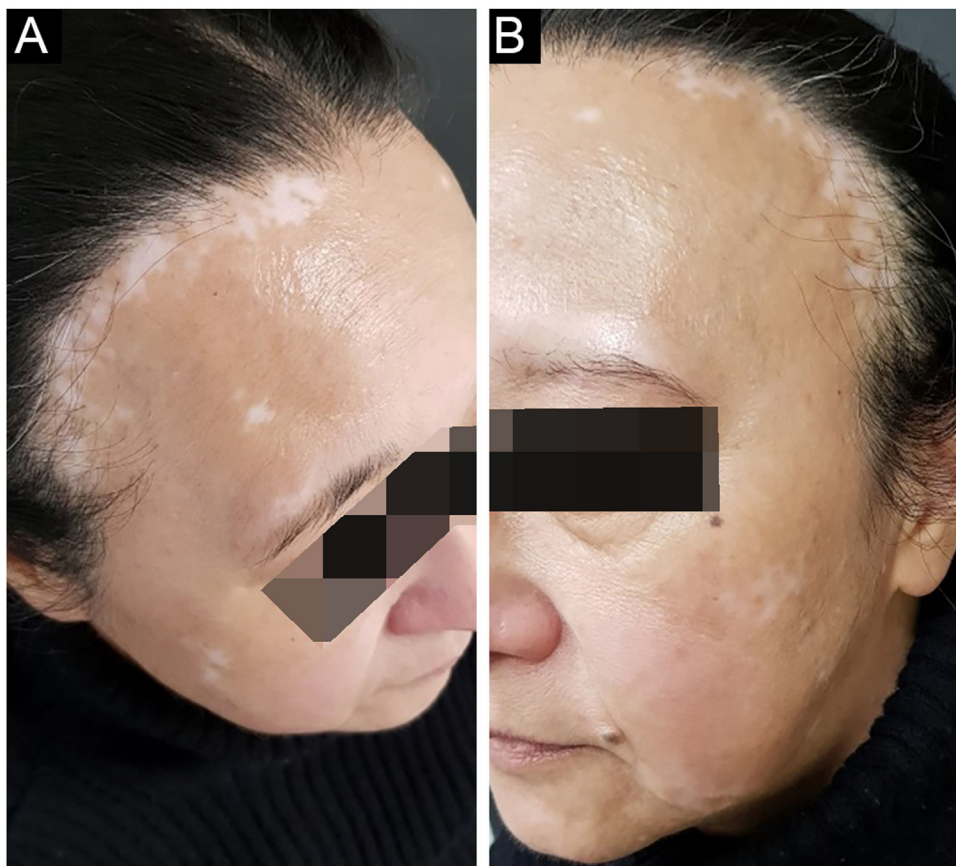
Nenhum.

DOI referente ao artigo:

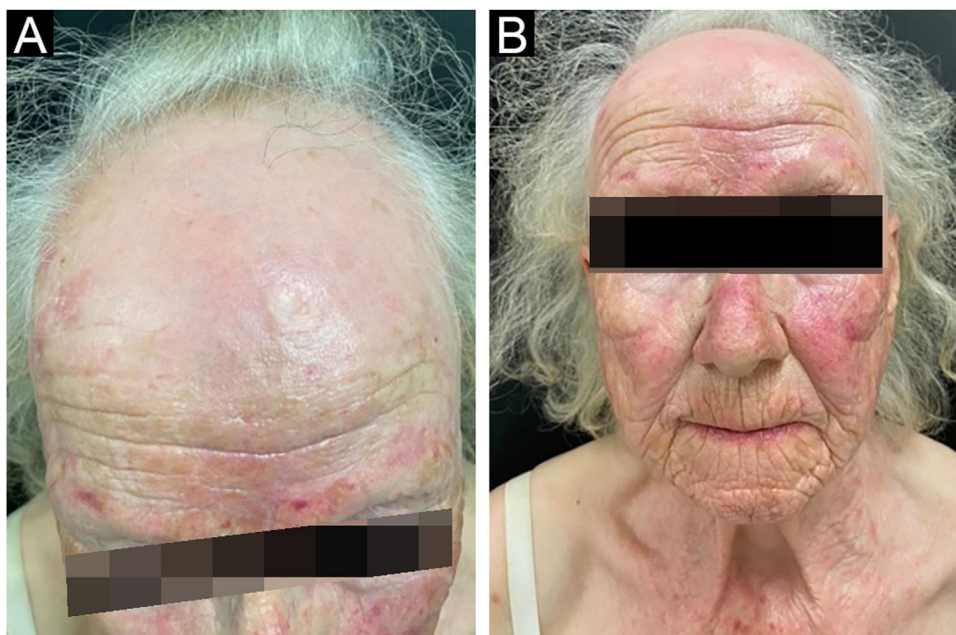<https://doi.org/10.1016/j.abd.2021.10.018>

☆ Como citar este artigo: Damke JP, Schoenardie BO, Maciel RF, Peruzzo J. Frontal fibrosing alopecia coexisting with vitiligo: is there a true association? *An Bras Dermatol.* 2023;98:857–9.

☆☆ Trabalho realizado no Hospital de Clínicas de Porto Alegre, Porto Alegre, RS, Brasil.







**Figura 1** Achados clínicos da paciente 1. (A) Rarefação capilar na região frontal do couro cabeludo, coexistindo com máculas acrômicas de vitiligo. (B) Rarefação das sobrancelhas em mácula crescente de vitiligo



**Figura 2** Achados clínicos da paciente 2. (A-B) Despigmentação completa da pele, acompanhada de alopecia frontal com aspecto atrófico do couro cabeludo, sinal de pseudo-franja e perda quase completa dos pelos dos supercílios

## Referências

1. Katoulis AC, Diamanti K, Sgouros D, Liakou AI, Alevizou A, Bozi E, et al. Frontal fibrosing alopecia and vitiligo: coexistence or true association? *Skin Appendage Disord.* 2017;2:152–5.
2. Miteva M, Aber C, Torres F, Tosti A. Frontal fibrosing alopecia occurring on scalp vitiligo: report of four cases. *Br J Dermatol.* 2011;165:445–7.
3. Poblet E, Jiménez F, Pascual A, Piqué E. Frontal fibrosing alopecia versus lichen planopilaris: a clinicopathological study. *Int J Dermatol.* 2006;45:375–80.
4. Lis-Święty A, Brzezińska-Wcisto L. Frontal fibrosing alopecia: a disease that remains enigmatic. *Postepy Dermatol Alergol.* 2020;37:482–9.
5. Bergqvist C, Ezzedine K. Vitiligo: a focus on pathogenesis and its therapeutic implications. *J Dermatol.* 2021;48:252–70.

Jéssica Pauli Damke \*, Bruna Ossana Schoenardie , Rochelle Figini Maciel  e Juliano Peruzzo 

*Serviço de Dermatologia, Hospital de Clínicas de Porto Alegre, Porto Alegre, RS, Brasil*

\* Autor para correspondência.

E-mail: [jpdamke@gmail.com](mailto:jpdamke@gmail.com) (J.P. Damke).

Recebido em 27 de agosto de 2021; aceito em 14 de outubro de 2021

<https://doi.org/10.1016/j.abdp.2021.10.002>

2666-2752/ © 2023 Publicado por Elsevier España, S.L.U. em nome de Sociedade Brasileira de Dermatologia. Este é um artigo Open Access sob uma licença CC BY (<http://creativecommons.org/licenses/by/4.0/>).

## Alopecia frontal fibrosante: relato de quatro irmãs<sup>☆,☆☆</sup>



Prezado Editor,

A alopecia frontal fibrosante (AFF) pertence ao grupo de alopecias cicatriciais linfocíticas e foi descrita pela primeira vez em 1994, por Kossard.<sup>1</sup> Clinicamente, observa-se retração da linha de implantação frontotemporal, frequentemente associada à perda de sobrancelhas e, em alguns casos, à perda de pelos de outras partes do corpo.<sup>2</sup>

Há uma predileção pelo sexo feminino e indivíduos caucasianos, principalmente no período pós-menopausa.<sup>3</sup> Os primeiros relatos de AFF em pessoas da mesma família surgiram em 2010, quando foi descrita a ocorrência da patologia em duas irmãs.<sup>4</sup> A etiopatogênese da AFF ainda é desconhecida, mas a predisposição genética tem sido reforçada por sua associação com alguns alelos de antígeno leucocitário humano (HLA) de classe I. Como a incidência vem aumentando ao longo dos anos, postula-se que gatilhos ambientais atuais possam agir sobre uma predisposição genética, conduzindo o perfil th1/JAK-STAT de inflamação na AFF.<sup>2</sup>

Trata-se de uma família composta por cinco irmãs negras, com idades entre 56 e 66 anos, todas já menopausadas. A mais jovem delas compareceu ao ambulatório de dermatologia com queixa de rarefação capilar e, após ser questionada sobre seu antecedente familiar, relatou que tinha irmãs com quadro semelhante. Todas foram, então, convidadas a comparecer à consulta para avaliação. Após exame clínico, constatou-se que quatro delas eram acometidas por AFF (figs. 1 e 2); o diagnóstico também foi confirmado por exame

anatomopatológico (fig. 3). As pacientes são procedentes e atuais moradoras da área urbana em São Paulo, moraram juntas até a adolescência e todas realizavam alisamento capilar desde a infância. São filhas dos mesmos pais, já falecidos e avaliados por fotografia – a mãe sem alterações, o pai com sinais de alopecia androgenética. Apenas uma das irmãs, com 63 anos, apresentava couro cabeludo dentro da normalidade.

As pacientes acometidas tinham o mesmo padrão clínico, classificado como padrão linear ou tipo I, quando há retração da linha de implantação do cabelo linearmente. A idade do surgimento da doença variou de 40 a 62 anos. A mais jovem tinha o quadro mais avançado, e era a única com início do acometimento antes da menopausa. Apresentava história de uso de protetor solar regular desde a adolescência, há mais tempo que as demais irmãs, que relataram uso irregular há poucos anos. Três delas não tinham pelos em supercílio, e todas apresentavam lesões faciais sugestivas de líquen plano pigmentoso, frequentemente associado à AFF, especialmente em pacientes com fototipo mais alto.<sup>5</sup> Dentre as comorbidades mais relacionadas à AFF, uma delas apresentava artrite (não especificada) e outra hipertireoidismo. Os dados clínicos estão detalhados na [tabela 1](#).

Desde sua descrição, a AFF foi relatada, principalmente, em indivíduos caucasianos. Em virtude da falta de dados na literatura, não se pode afirmar convictamente se a prevalência em afrodescendentes é realmente menor ou se tal população foi menos estudada em relação aos caucasianos.<sup>5</sup>

A AFF é uma doença relativamente recente e sua prevalência vem aumentando nos últimos anos. Uma vez que etnia afrodescendente e o componente genético são descritos na minoria dos casos, destacamos a relevância do relato deste núcleo familiar.

DOI referente ao artigo:

<https://doi.org/10.1016/j.abdp.2022.02.009>

☆ Como citar este artigo: Starek JV, Raszl TP, Kaddourah SMEH. Frontal fibrosing alopecia: report of four sisters. *An Bras Dermatol.* 2023;98:860–3.

☆☆ Trabalho realizado no Complexo Hospitalar Padre Bento de Guarulhos, Guarulhos, SP, Brasil.

## Suporte financeiro

Nenhum.