



ARTIGO ORIGINAL

Detecção do DNA de *Bartonella henselae* no sangue de pacientes com vasculopatia livedoide ☆,☆☆



Marina Rovani Drummond ^{ID a,b,*}, Luciene Silva dos Santos ^{ID a,b},
Lais Bomediano Souza ^{ID c}, Gabriela Nero Mitsuushi ^{ID a}, Maria Letícia Cintra ^{ID d},
Andrea Fernandes Eloy da Costa França ^{ID a}, Elemir Macedo de Souza ^{ID a}
e Paulo Eduardo Neves Ferreira Velho ^{ID a,b}

^a Departamento de Clínica Médica, Faculdade de Ciências Médicas, Universidade Estadual de Campinas, Campinas, SP, Brasil

^b Laboratório de Pesquisa Aplicada em Dermatologia e Infecção por *Bartonella*, Faculdade de Ciências Médicas, Universidade Estadual de Campinas, Campinas, SP, Brasil

^c Departamento de Medicina, Pontifícia Universidade Católica de Campinas, Campinas, SP, Brasil

^d Departamento de Anatomia Patológica, Faculdade de Ciências Médicas, Universidade Estadual de Campinas, Campinas, SP, Brasil

Recebido em 18 de maio de 2022; aceito em 21 de julho de 2022

PALAVRAS-CHAVE

Bartonella;
Úlcera cutânea;
Vasculopatia
livedoide

Resumo

Fundamentos: A vasculopatia livedoide (VL) manifesta-se como úlceras e cicatrizes atróficas nacaradas nas extremidades inferiores. O principal fator etiopatogênico é a hipercoagulabilidade, com a formação de trombos seguida de inflamação. Trombofilia, doenças do colágeno e doenças mieloproliferativas podem levar à VL, mas a forma idiopática (primária) predomina. *Bartonella* spp. podem causar infecção intraendotelial; as manifestações cutâneas da infecção por essas bactérias podem ser diversas, incluindo vasculite leucocitoclástica e úlceras.

Objetivo: A partir de um caso clínico, o objetivo deste estudo foi investigar a bacteremia por *Bartonella* spp. em pacientes com úlceras crônicas de difícil controle diagnosticadas como VL primária.

Métodos: Foram aplicados questionários e realizados testes moleculares (PCR convencional, PCR de dupla amplificação e PCR em tempo real), culturas líquidas e sólidas em amostras sanguíneas e *pellets* de células de 16 pacientes com VL primária e 32 voluntários saudáveis.

Resultados: O DNA de *Bartonella henselae* foi detectado em 25% dos pacientes com VL e em 12,5% dos indivíduos do grupo controle ($p=0,413$).

Limitações do estudo: Pela raridade da VL primária, o número de pacientes estudados foi pequeno e houve maior exposição do grupo controle a fatores de risco para infecção por *Bartonella* spp.

DOI referente ao artigo:

<https://doi.org/10.1016/j.abd.2022.07.007>

☆ Como citar este artigo: Drummond MR, Santos LS, Souza LB, Mitsuushi GN, Cintra ML, França AF, et al. Detection of *Bartonella henselae* DNA in the blood of patients with livedoid vasculopathy. An Bras Dermatol. 2023;98:472–9.

☆☆ Trabalho realizado na Faculdade de Ciências Médicas, Universidade Estadual de Campinas, Campinas, SP, Brasil.

* Autor para correspondência.

E-mail: mrovani@unicamp.br (M.R. Drummond).

Conclusões: Embora sem diferença estatística significativa entre os grupos, o DNA de *B. henselae* foi detectado em um de cada quatro pacientes, o que reforça a necessidade de investigar a infecção por *Bartonella* spp. em pacientes com VL primária.

© 2023 Sociedade Brasileira de Dermatologia. Publicado por Elsevier España, S.L.U. Este é um artigo Open Access sob uma licença CC BY (<http://creativecommons.org/licenses/by/4.0/>).

Introdução

A vasculopatia livedoide (VL) manifesta-se como úlceras dolorosas localizadas distalmente nos membros inferiores que evoluem lentamente para lesões atróficas esbranquiçadas, com telangiectasias puntiformes, pigmentação acastanhada, acompanhadas de livedo racemoso. A etiopatogenia mais aceita da VL são fenômenos vaso-oclusivos decorrentes de estados de hipercoagulabilidade. Condições como trombofilia, colagenoses, doenças mieloproliferativas e estase sanguínea são reconhecidamente associadas à doença, porém a forma idiopática (primária) é a predominante.^{1,2}

Este estudo foi realizado a partir da observação clínica de paciente do sexo feminino de 41 anos, com história de contato com gatos e que apresentava lesões ulceradas dos membros inferiores de difícil controle havia 12 anos (figs. 1 e 2). O exame anatomopatológico evidenciou hipodermite em atividade associada à vasculite leucocitoclástica e presença de trombos hialinos frequentes, com necrose fibrinoide da parede de pequenos vasos. Observou-se também depósito de mucina e de hemossiderina, além de proliferação vascular (fig. 3). Excluídas outras doenças, a paciente foi conduzida como VL primária e tratada, ao longo dos anos, com vasodilatadores, antiagregantes plaquetários, corticosteroides e ciclos de antibióticos (metronidazol, penicilina e ciprofloxacina), com melhoras transitórias. Considerada a forte epidemiologia de contato com gatos, foi sugerida a pesquisa de *Bartonella* spp. O DNA de *Bartonella henselae* foi detectado por reação em cadeia da polimerase (PCR) no sangue da paciente, e houve pronta melhora das úlceras crônicas com o tratamento da infecção por *B. henselae* com doxiciclina 200 mg/dia por um ano. Com a suspensão do tratamento, porém, houve recorrência das lesões de VL. A bactéria pode ser isolada, e seu DNA novamente detectado a partir de nova amostra sanguínea (tabela 1).

Bartonella spp. são bactérias fastidiosas e, por isso, dificilmente isoladas. Embora mundialmente distribuídas, são negligenciadas e potencialmente fatais. Muitas vezes vivem no interior de eritrócitos e de células endoteliais. A infecção por essas bactérias pode ser assintomática, mas também pode causar quadros clínicos variados em humanos, incluindo febre de origem indeterminada, endocardite e doença da arranhadura do gato (DAG).³ As manifestações cutâneas também variam e incluem vasculite leucocitoclástica e úlceras, como revisto por Lins et al. em recente revisão sobre as manifestações cutâneas das bartoneloses publicada neste periódico.⁴ O objetivo principal deste estudo foi investigar a bacteremia por *Bartonella* spp. em pacientes com VL primária com úlceras de difícil controle.

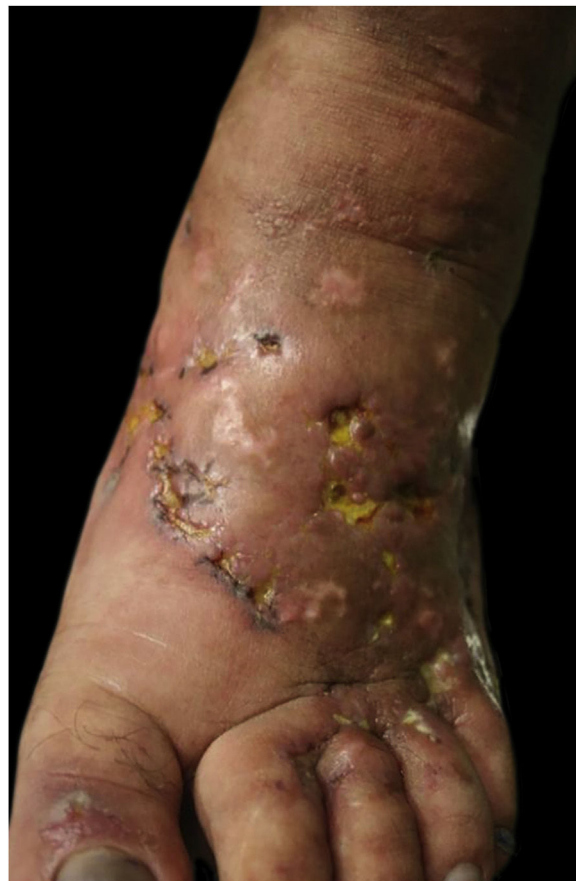

Figura 1 Pé direito, aspecto do dorso um ano após início do quadro: livedo racemoso discreto, cicatrizes atróficas hipocrômicas com telangiectasias, úlceras com bases eritematosas, algumas recobertas por tecido fibrinopurulento e outras com crostas hemáticas.

Métodos

Foi obtido o Termo de consentimento livre e esclarecido de cada participante após avaliação e autorização do Comitê de Ética em Pesquisa da Universidade Estadual de Campinas – Unicamp (CAAE: 48163015.8.0000.5405). Foram incluídos pacientes com mais de 18 anos, com diagnóstico de VL primária em seguimento no Ambulatório de Dermatologia da Unicamp e voluntários sem queixas clínicas como grupo controle (estudantes e/ou funcionários da Unicamp, com mais de 18 anos e não gestantes). Cada participante respondeu a um questionário para avaliar a exposição de risco para adquirir a infecção por *Bartonella* spp. Foram coletadas amostras

Tabela 1 Resultados das pesquisas moleculares no caso índice de vasculopatia livedoide primária com bacteremia confirmada por *Bartonella henselae*

Amostra	Sangue total		Cultura líquida		Cultura sólida	
	PCR convencional (ITS)	PCR <i>nested</i> (<i>fstZ</i>)	PCR convencional (ITS)	PCR <i>nested</i> (<i>fstZ</i>)	PCR convencional (ITS)	PCR <i>nested</i> (<i>fstZ</i>)
Novembro/2012 (em tratamento com antibiótico)	+	–	–	–	Sem crescimento	Sem crescimento
Dezembro/2013 (sem tratamento com antibiótico)	+	–	+	+	+	+

+, DNA detectado; –, DNA não detectado.

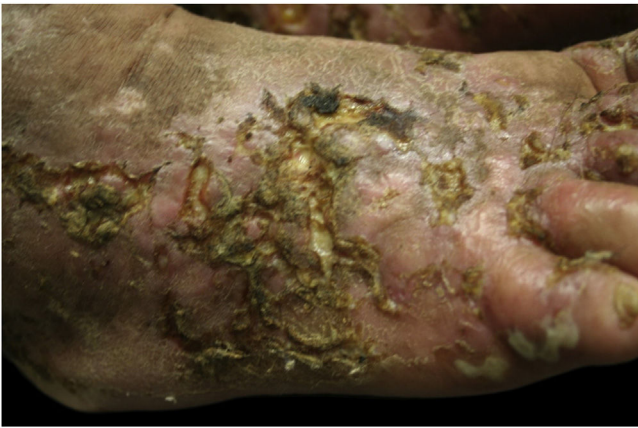

Figura 2 Pé direito, aspecto do dorso: pústulas e úlceras com bases eritematosas, muitas crostas e conecções, lesões atróficas hipocrômicas e outras hipercrômicas.

de sangue dos pacientes e dos indivíduos do grupo controle com técnica asséptica em tubos com ácido etilenodiamina tetra-acético (EDTA) e em tubos sem anticoagulante.

O laboratório onde as análises foram realizadas segue normas para assegurar o controle de qualidade descrito por Pitassi et al.⁵ Foram realizadas culturas líquidas de amostras do sangue e do *pellet* de células (coágulo de sangue coletado do tubo sem coagulante) e culturas sólidas de todas as culturas líquidas, conforme descrição prévia.^{6,7} O DNA foi extraído de amostras sanguíneas, dos *pellets* de células e das culturas líquidas utilizando QIAamp DNA *minikit* (Qiagen Inc., EUA). Além de PCR convencional para gene constitutivo de mamíferos, o GAPDH, foram realizadas PCR convencional gênero-específica para *Bartonella* spp. e PCRs espécie-específicas de dupla amplificação (*nested*) e em tempo real para *B. henselae*. Em todos os procedimentos foram adicionados três controles (controle negativo de extração, controle negativo de PCR e controle positivo de PCR - cepa

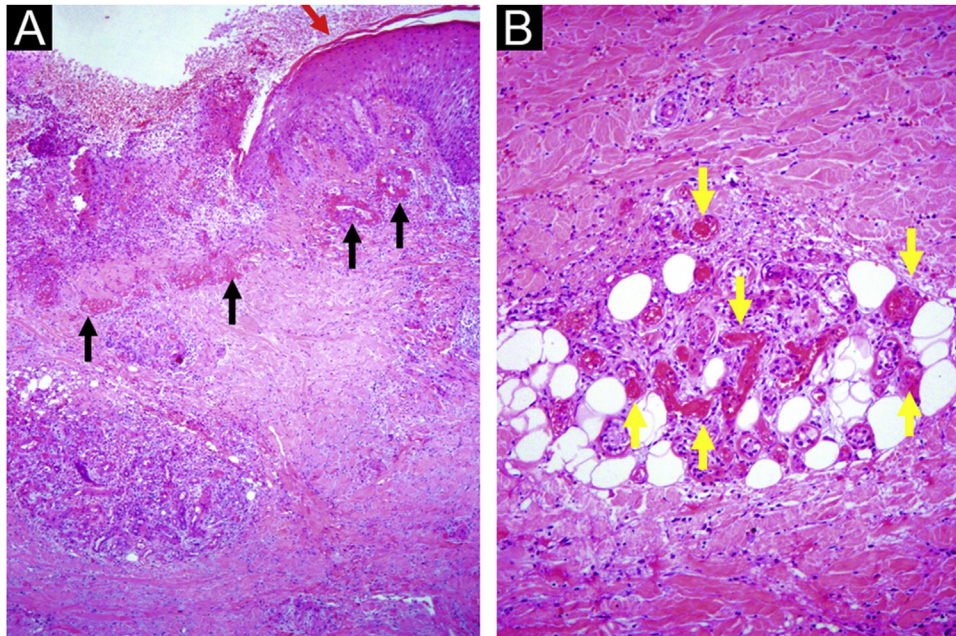
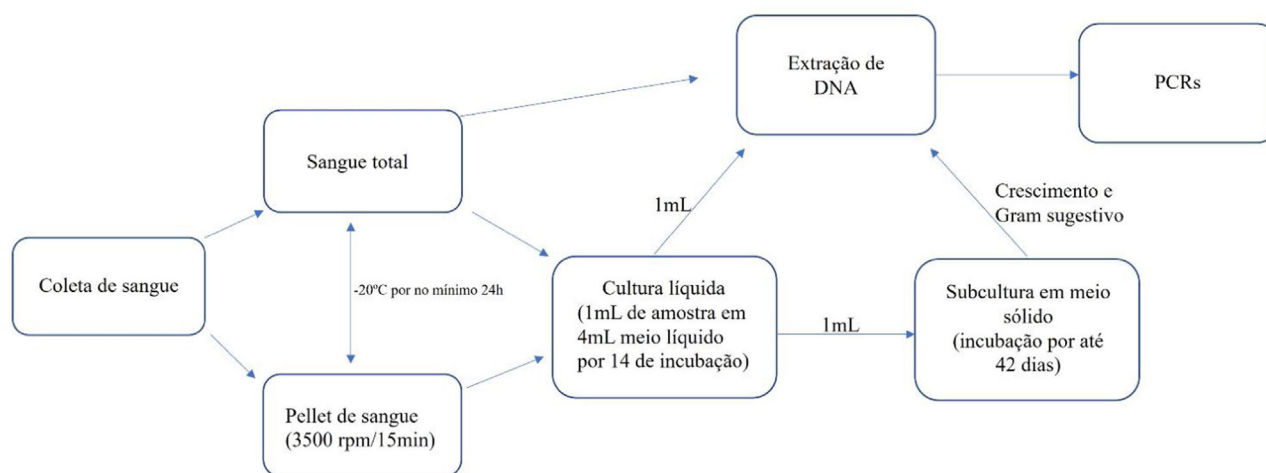


Figura 3 Úlcera crônica: (A) epiderme hiperplásica na borda (seta vermelha), vasos com paredes hialinizadas na borda e no leito da úlcera (setas pretas), agregados de células inflamatórias e fibrose da derme reticular e hipoderme; (B) hialinose da parede e trombose oclusiva da luz dos vasos da derme e hipoderme (setas amarelas), com exsudato inflamatório contendo neutrófilos polimorfonucleares. Hematoxilina-eosina, x40 (A) e x100 (B).

Tabela 2 Primers usados na investigação molecular dos grupos de pacientes e controles

PCR	Primer	Sequência de nucleotídeos (5'-3')	Alvo molecular
Convencional[9]	GAPDH F	CCTTCATTGACCTCAACTACAT	GAPDH
	GAPDH R	CCAAACTTGTGCATGGATGACC	
Convencional[10]	ITS F	CTTCAGATGATGATCCCAAGCCTTYTGCGC	ITS
	ITS R	GAACCGACGACCCCTGCTTGCAAAGCA	
Dupla amplificação[11]	BH F	GCCGCAAAGTTCTTTTCATG	<i>ftsZ</i>
	BH R	AGGTGAACGCGCTTGTATTTG	
	BH S	CAAACGGTTGGAGAGCGT	
	BH A	CGCCTGTCATCTCATCAAGA	
Tempo real[8]	CS F	ATGGGTTTTGGTCATCGAGT	<i>gltA</i>
	CS R	AAATCGACATTAGGGTAAAGTTTTT	

**Figura 4** Fluxograma dos procedimentos realizados.

3715 de *B. henselae* registrada na Seção de Coleção de Culturas do Instituto Adolfo Lutz). Além disso, em cada reação foram testadas diluições de *B. henselae* para determinar a sensibilidade e o limite de detecção de cada PCR. Todos esses métodos já foram descritos anteriormente.⁶⁻¹¹ Os primers utilizados na investigação molecular dos pacientes e voluntários estão descritos na tabela 2. Os amplificadores obtidos que apresentaram qualidade para o sequenciamento foram enviados para comparação de similaridade com material depositado previamente. O fluxograma dos procedimentos realizados está apresentado na figura 4.

Resultados

Participaram do estudo 16 pacientes com VL primária e 32 indivíduos sem queixas clínicas. Todos responderam a um questionário cujos dados são apresentados na tabela 3. Pode-se observar que o grupo controle era mais jovem ($p=0,001$), com média etária de 26,71 anos; já entre os pacientes, a média foi de 37,62 anos. O grupo controle foi composto por mais homens que o grupo dos pacientes ($p=0,048$). Os indivíduos do grupo controle tiveram mais contato com animais de criação ($p=0,007$), foram mais mordidos e/ou arranhados ($p=0,000$) e foram mais expostos a artrópodes ($p=0,003$). Não houve diferença significativa

($p > 0,05$) na comparação entre essas características dentre aqueles que tiveram detecção do DNA de *Bartonella* spp. e os que não tiveram, em cada um dos grupos separadamente.

O gene constitutivo (GAPDH) foi detectado em todas as amostras de pacientes e voluntários, garantindo a qualidade do DNA extraído para as análises e a ausência de inibidores para as reações moleculares.

Na PCR convencional para *Bartonella* spp., o limite de detecção foi de 50 cópias, e de 10 cópias na PCR *nested* e na PCR em tempo real.

O DNA de *B. henselae* foi detectado em quatro pacientes em, pelo menos, uma reação espécie-específica. No grupo controle, o DNA foi detectado em quatro voluntários. Puderam ser sequenciados os amplificadores de seis participantes dos oito com detecção do DNA bacteriano, e todos os amplificadores apresentaram 99% a 100% de similaridade com *B. henselae* (número de acesso GenBank: CP020742.1).

Não foi observado crescimento de *Bartonella* spp. em cultura sólida de nenhuma amostra dos 48 participantes. Não houve significância estatística pelo teste de Fischer na detecção do DNA da bactéria entre os dois grupos ($p=0,413$), como também observado na tabela 3.

Considerando que a VL primária é manifestação rara, e utilizando o teste exato de Fisher para estabelecer o cálculo amostral do estudo e definindo o nível de significância em 5% (erro alfa ou tipo I) com poder amostral de 80% (erro

Tabela 3 Comparação entre o grupo controle e grupo de pacientes com vasculopatia

Variável	Controle (n = 32)	Vasculopatia (n = 16)	Total (n = 48)	p-valor
Idade, média ± DP	26,71 ± 8,57	37,62 ± 9,76	30,35 ± 10,29	0,001^a
Idade, mediana (mín-máx)	23,00 (18,0-51,0)	39,50 (15,0-51,0)	28,50 (15,0-51,0)	
Sexo				0,048^c
Feminino	19 (39,6%)	14 (29,2%)	33 (68,8%)	
Masculino	13 (27,1%)	2 (4,2%)	15 (31,2%)	
Total	32 (66,7%)	16 (33,3%)		
Contato com animais de criação				0,007^b
Sim	5 (10,6%)	9 (19,1%)	14 (29,8%)	
Não	26 (55,3%)	7 (14,9%)	33 (70,2%)	
Total	31 (66,0%)	16 (34,0%)		
Contato com animais silvestres				0,286 ^b
Sim	4 (8,3%)	0 (0,0%)	4 (8,3%)	
Não	28 (58,3%)	16 (33,3%)	44 (91,7%)	
Total	32 (66,7%)	16 (33,3%)		
Mordedura ou Arranhadura				0,000^b
Sim	24 (50,0%)	3 (6,2%)	27 (56,2%)	
Não	7 (14,6%)	13 (27,1%)	20 (41,7%)	
Ausente	1 (2,1%)	0 (0,0%)	1 (2,1%)	
Total	32 (66,7%)	16 (33,3%)		
Exposição a artrópodes				0,003^b
Sim	29 (60,4%)	8 (16,7%)	37 (77,1%)	
Não	3 (6,2%)	8 (16,7%)	11 (22,9%)	
Total	32 (66,7%)	16 (33,3%)		
Deteção do DNA de <i>Bartonella henselae</i>				0,413 ^b
Sim	4 (8,35%)	4 (8,3%)	8 (16,7%)	
Não	28 (58,3%)	12 (25,0%)	40 (83,3%)	
Total	32 (66,7%)	16 (33,3%)		

Valores de p em **negrito** nas tabelas são estatisticamente significantes.

^a Teste de Mann Whitney; ^b Teste de Fisher; ^c Teste de Qui-Quadrado.

beta ou tipo II de 20%), com base nos dados obtidos, pode-se estabelecer que a amostra mínima para que os resultados tenham significância estatística seria de 106 pacientes.

Discussão

Não foi encontrado pelos autores nenhum trabalho na literatura relacionando infecção por *Bartonella* spp. à VL.

Da mesma maneira que foi proposto para o SARS-CoV-2,¹² é possível que a infecção persistente por *Bartonella* spp. também cause dano vascular direto ou promova estado de hipercoagulabilidade.

Sabe-se que a VL é uma doença vaso-oclusiva com hialinização e trombose de vasos dérmicos; muitos pacientes se queixam de dor e parestesia. Todos os pacientes do estudo referiram dor intensa associada à presença de úlceras, e a maioria referiu parestesia ou dor leve após a cicatrização.¹ Há vários artigos que relacionam dores crônicas à infecção por *Bartonella* spp.¹³⁻¹⁵ Estudos translacionais documentam hipersensibilidade dolorosa em camundongos infectados com *B. henselae*.^{16,17} Esses micro-organismos causam infecção intraendotelial e poderiam estimular a síntese de endotelina (ET-1), um potente vasoconstritor, que é relacionado à parestesia e dor, incluindo dor crônica.^{13,16,18,19}

Em três quartos dos pacientes não foi possível detectar o DNA de *Bartonella* spp., o que não surpreende, já que a VL é uma manifestação cutânea de diferentes enfermidades. Além disso, *B. henselae* causa bacteremia cíclica, e as amostras sanguíneas podem ter sido obtidas nos intervalos em que a bactéria não estava circulando. Diferentes autores mostram que a infecção por *Bartonella* spp. tem maior chance de ser diagnosticada por biópsia de fragmentos teciduais em vez de amostra sanguínea, e que os resultados dessa diferença podem ser de maior importância e significância estatística.¹⁹⁻²³ Por questões éticas, foram coletadas apenas amostras sanguíneas para minimizar os danos aos voluntários do grupo controle.

Além disso, não há método padrão ouro de diagnóstico para infecção por *Bartonella* spp., e resultados falso-negativos são frequentes, mesmo quando usada plataforma com técnicas moleculares e microbiológicas. A necessidade de múltiplos testes para detecção adequada desse micro-organismo visando reduzir falso-negativos já foi discutida por Drummond et al. As técnicas moleculares têm como limitação baixa sensibilidade (mínimo de 4.000 cópias/mL no laboratório onde foram realizadas as análises).⁶ Mesmo em doenças em que há o envolvimento tecidual, a identificação do agente no exame anatomicopatológico tem baixa sensibilidade.⁴ Historicamente, as

colorações com impregnação de prata são utilizadas para a detecção de espécies de *Bartonella*; no entanto, como a coloração não é específica, a leitura pode ser difícil em decorrência da formação de precipitado de prata. Estudo de Caponetti et al. avaliou o uso da imuno-histoquímica (IHQ) para identificação de *B. henselae* na DAG em 24 casos de linfadenite, a partir de biópsias fixadas em formalina e incluídos em parafina, e comparou os resultados com impregnação por prata (IP) e PCR. Os casos positivos foram os seguintes: IP, 11 (46%); PCR, 9 (38%); e IHQ, 6 (25%). Apenas dois casos (8%) foram positivos para todos os três estudos. A IP mostrou-se mais sensível, mas menos específica. Apesar de 11 (46%) dos casos do estudo terem sido positivos usando IP, apenas seis dessas amostras foram concomitantemente positivas por análise IHQ e/ou PCR. Esse achado sugere que vários dos casos interpretados como positivos pela IP podem representar falso-positivos, e que a sensibilidade diagnóstica desses três testes é baixa para DAG.²⁴ Outro estudo com 106 casos de endocardite comparou os resultados de IHQ, *Western blotting* e PCR em tempo real de sangue total, soro e tecido valvar. A IHQ e a coloração de Warthin-Starry foram as técnicas menos sensíveis. Neste estudo, a coloração de Warthin-Starry foi o mais sensível desses dois métodos (cinco amostras foram positivas para coloração de Warthin-Starry e negativas na análise IHQ). Entretanto, esta coloração histológica não é específica para *Bartonella* spp. Como o processo infeccioso pode ser localizado, um resultado imuno-histoquímico negativo não exclui definitivamente o diagnóstico de endocardite por *Bartonella* spp.²⁰ Já o isolamento de *Bartonella* spp. é difícil mesmo em condições específicas e ideais.

A bacteremia pôde ser documentada no caso índice, pelo isolamento da bactéria em meio sólido mesmo após um ano de tratamento com doxiciclina, mas não houve isolamento de *Bartonella* spp. em nenhum dos participantes do estudo. A dificuldade de tratar a infecção com antibióticos, como observado na febre das trincheiras (causada por *Bartonella quintana*) e na febre de Oroya (que é a primeira manifestação da doença bifásica da doença de Carrión, que pode evoluir para verruga peruana e é causada por *Bartonella bacilliformis*), sugerem que essas bactérias não são erradicadas. Essa potencial persistência da infecção impossibilita garantir que manifestações observadas na VL sejam reações imunes infecciosas ou pós-infecciosas, como se tem avertado.²⁵

Poucos grupos de pesquisa realizam cultura sólida para isolamento de *Bartonella* spp. Isso porque o isolamento depende de meios específicos e incubação prolongada. Além disso, o crescimento fastidioso e a falta de sucesso no primo-isolamento fazem com que esse tipo de diagnóstico não seja viável.

Como a VL é a expressão cutânea de diferentes doenças, a infecção por *Bartonella* spp. poderia ser apenas uma das causas dessa manifestação. Além disso, por infectar as células endoteliais e ser o único gênero conhecido de bactérias a estimular sua proliferação em humanos,²⁶ a pesquisa em amostras sanguíneas pode não representar a real condição do paciente em relação à infecção por essas bactérias, pois a bacteremia costuma ser cíclica.

Dados coletados no questionário de fatores de risco para bartonelose (tabela 3) mostraram que os voluntários do grupo controle eram significativamente mais jovens, uma

vez que a maioria desses voluntários é composta por estudantes da Unicamp. A VL acomete mais mulheres, e houve diferença estatística entre a proporção dos sexos dos grupos. Uma limitação do estudo é que os voluntários eram mais expostos a fatores de risco para adquirir a infecção por *Bartonella* spp., fatores esses observados em estudo realizado com doadores de sangue do Hemocentro da Unicamp,²⁷ uma vez que relataram, em maior número em relação aos pacientes, terem sofrido mordidas e arranhaduras, contato com animais de criação e exposição a artrópodes. Mesmo com menor exposição de risco, o grupo de pacientes com VL apresentou o dobro da taxa de infecção (25%; 4/16), o que pode indicar que a prevalência da infecção por *B. henselae* nos pacientes seja maior e que essas bactérias possam, de fato, ter relação com o desencadeamento da doença. Outra justificativa para não ter sido encontrada diferença estatística é o pequeno número de pacientes do estudo, que avalia pacientes com doença rara e que foi realizado como piloto em uma única instituição. Como descrito nos resultados, usando como controle voluntários com as mesmas características, seria necessário um número de pacientes quase sete vezes maior para documentar a significância estatística.

A inexistência de padrão ouro, aliada à grande dificuldade em se detectar a bacteremia causada por *Bartonella* spp., reforçam a necessidade de se utilizar métodos diversos e complementares visando aumentar a sensibilidade e a precisão do diagnóstico. Essa combinação de métodos e de testagem de diferentes amostras torna o diagnóstico laboratorial mais eficaz e tem sido utilizada por diferentes grupos de pesquisa.^{6,20,28-30}

Conclusão

O DNA de *B. henselae* foi detectado em um de cada quatro pacientes com VL primária, o que reforça a necessidade de investigar a infecção por *Bartonella* spp. nesses indivíduos, ainda que não tenha havido diferença estatística entre o grupo de pacientes e o grupo controle.

Suporte financeiro

Bolsa de Doutorado CNPq 170501/2018-3 (Santos, LS); bolsa de Pós-Doutorado Fapesp 2018/12565-6 (Drummond, MR); bolsa produtividade CNPq 301900/2015-9 (Velho, PENF); Fundo de Apoio à Dermatologia de São Paulo (Fundersp)/Sociedade Brasileira de Dermatologia, Regional São Paulo (França, AFEC).

Contribuição dos autores

Marina Rovani Drummond: Aprovação da versão final do manuscrito; elaboração e redação do manuscrito; revisão crítica da literatura; revisão crítica do manuscrito.

Luciene Silva dos Santos: Aprovação da versão final do manuscrito; concepção e planejamento do estudo; elaboração e redação do manuscrito; revisão crítica da literatura; revisão crítica do manuscrito.

Lais Bomediano Souza: Aprovação da versão final do manuscrito; elaboração e redação do manuscrito; revisão crítica do manuscrito.

Gabriela Nero Mitsuushi: Aprovação da versão final do manuscrito; concepção e planejamento do estudo; revisão crítica da literatura; participação seleção dos pacientes e coleta das amostras.

Maria Letícia Cintra: Aprovação da versão final do manuscrito; elaboração e redação do manuscrito; revisão crítica da literatura; revisão crítica do manuscrito.

Andrea Fernandes Eloy da Costa França: Aprovação da versão final do manuscrito; elaboração e redação do manuscrito; revisão crítica da literatura; revisão crítica do manuscrito.

Elemir Macedo de Souza: Aprovação da versão final do manuscrito; elaboração e redação do manuscrito; revisão crítica da literatura; revisão crítica do manuscrito.

Paulo Eduardo Neves Ferreira Velho: Aprovação da versão final do manuscrito; concepção e planejamento do estudo; participação seleção dos pacientes e coleta das amostras; elaboração e redação do manuscrito; revisão crítica da literatura; revisão crítica do manuscrito.

Conflito de interesses

Nenhum.

Agradecimentos

Agradecemos ao Fundo de Apoio à Dermatologia do Estado de São Paulo – Sebastião Sampaio (Funadersp) pelo auxílio à pesquisa concedido para a realização desta pesquisa. Também agradecemos ao Conselho Nacional de Desenvolvimento Científico e Tecnológico pelas bolsas concedidas: n° 170501/2018-3 (LSS), n° 313762/2021-0 (PENFV) e n° 151006/2021-0 (MRD). Os financiadores não tiveram nenhum papel no desenho do estudo, coleta e análise de dados, decisão de publicação ou preparação do manuscrito.

Referências

- Criado PR, Rivitti EA, Sotto MN, Valente NYS, Aoki V, Carvalho JF, et al. Livedoid vasculopathy: an intriguing cutaneous disease. *An Bras Dermatol*. 2011;86:961–77.
- Haunson GT, Judy DW, Prall NC, Mille RA. Livedoid vasculopathy: review of pathogenesis, clinical presentation, diagnostic workup, and treatment. *Cutis*. 2012;90:302–6.
- Breitschwerdt EB. Bartonellosis. *One Health and all creatures great and small*. *Vet Dermatol*. 2017;28, 96-e21.
- Lins KA, Drummond MR, Velho PENF. Cutaneous manifestations of bartonellosis. *An Bras Dermatol*. 2019;94:594–602.
- Pitassi LH, de Paiva Diniz PP, Scorpio DG, Drummond MR, Lania BG, Barjas-Castro ML, et al. Bartonella spp. bacteremia in blood donors from Campinas, Brazil. *PLoS Negl Trop Dis*. 2015;9:e0003467.
- Drummond MR, Lania BG, Diniz PPVP, Gilioli R, Demolin DMR, Scorpio DG, et al. Improvement of Bartonella henselae DNA detection in cat blood samples by combining molecular and culture methods. *J Clin Microbiol*. 2018;56:e01732–1817.
- Drummond MR, Visentainer L, Almeida AR, Angerami RN, Aoki FH, Velho PENF. Bartonella henselae bacteremia diagnosed post-mortem in a myelodysplastic syndrome patient. *Rev Inst Med Trop Sao Paulo*. 2019;61:e50.
- Staggemeier R, Pilger DA, Spilki FR, Cantarelli VV. Multiplex SYBR® green-real time PCR (qPCR) assay for the detection and differentiation of Bartonella henselae and Bartonella clarridgeiae in cats. *Rev Inst Med Trop Sao Paulo*. 2014;56:93–5.
- Birkenheuer AJ, Levy MG, Breitschwerdt EB. Development and evaluation of a seminested PCR for detection and differentiation of Babesia gibsoni (Asian genotype) and B. canis DNA in canine blood samples. *J Clin Microbiol*. 2003;41:4172–7.
- Diniz PPVP, Maggi RG, Schwartz DS, Cadenas MB, Bradley JM, Hegarty B, et al. Canine bartonellosis: serological and molecular prevalence in Brazil and evidence of co-infection with Bartonella henselae and Bartonella vinsonii subsp. berkhoffii. *Vet Res*. 2007;38:697–710.
- Kawasato KH, de Oliveira LC, Velho PE, Yamamoto L, Del Negro GMB, Okay TS. Detection of Bartonella henselae DNA in clinical samples including peripheral blood of immune competent and immune compromised patients by three nested amplifications. *Rev Inst Med Trop Sao Paulo*. 2013;55:1–6.
- Gisondi P, Plascerico S, Bordin C, Alaiabac M, Girolomoni G, Naldi L. Cutaneous manifestations of SARS-CoV-2 infection: a clinical update. *J Eur Acad Dermatol Venereol*. 2020;34:2499–504.
- Lin JW, Chen CM, Chang CC. Unknown fever and back pain caused by Bartonella henselae in a veterinarian after a needle puncture: a case report and literature review. *Vector Borne Zoonotic Dis*. 2011;11:589–91.
- Brouqui P, Lascola B, Roux V, Raoult D. Chronic Bartonella quintana bacteremia in homeless patients. *N Engl J Med*. 1999;340:184–9.
- Bradley JM, Mascarelli PE, Trull CL, Maggi RG, Breitschwerdt EB. Bartonella henselae infections in an owner and two Papillon dogs exposed to tropical rat mites (Ornithonyssus bacoti). *Vector Borne Zoonotic Dis*. 2014;14:703–9.
- Vieira-Damiani G, Almeida AR, Silva MN, Lania BG, Soares TCB, Drummond MR, et al. Bartonella henselae infection induces persistent mechanical hypersensitivity in mice. *Rev Inst Med Trop Sao Paulo*. 2020;62:e79.
- de Almeida AR, Vieira-Damiani G, da Silva MN, Lania BG, Soares TCB, Drummond MR, et al. Bartonella henselae Infection in Sick Cell Disease Mice Is Associated with Hyperalgesia. *Vector Borne Zoonotic Dis*. 2019;19:102–5.
- Kempf VA, Lebidziejewski M, Alitalo K, Wälzlein JH, Eehalt U, Fiebig J, et al. Activation of hypoxia-inducible factor-1 in bacillary angiomatosis: evidence for a role of hypoxia-inducible factor-1 in bacterial infections. *Circulation*. 2005;111:1054–62.
- Yanagisawa M, Kurihara H, Kimura S, Tomobe Y, Kobayashi M, Mitsui Y, et al. A novel potent vasoconstrictor peptide produced by vascular endothelial cells. *Nature*. 1988;332:411–5.
- Edouard S, Nabet C, Lepidi H, Fournier PE, Raoult D. Bartonella, a common cause of endocarditis: a report on 106 cases and review. *J Clin Microbiol*. 2015;53:824–9.
- Chochlakakis D, Cutler S, Giadinis ND, Psaroulaki A. Bartonella vinsonii subsp. arupensis infection in animals of veterinary importance, ticks and biopsy samples. *New Microbes New Infect*. 2020;34:100652.
- Silva Dos Santos L, Drummond MR, França EC, Cintra ML, Velho PENF. Paraffin-embedded tissue: an alternative to Bartonella sp. infection diagnosis. *J Dtsch Dermatol Ges*. 2018;16:1147–8.
- Sunderkötter C, Becker K, Kutzner H, Meyer T, Blödorn-Schlicht N, Reischl U, et al. Molecular diagnosis of skin infections using paraffin-embedded tissue - review and interdisciplinary consensus. *J Dtsch Dermatol Ges*. 2018;16:139–47.
- Caponetti GC, Pantanowitz L, Marconi S, Havens JM, Lamps LW, Otis CN. Evaluation of immunohistochemistry in identifying Bartonella henselae in cat-scratch disease. *Am J Clin Pathol*. 2009;131:250–6.

25. Chaudhry AR, Chaudhry MR, Papadimitriou JC, Drachenberg CB. *Bartonella henselae* infection-associated vasculitis and crescentic glomerulonephritis leading to renal allograft loss. *Transpl Infect Dis.* 2015;17:411–7.
26. Kirby JE, Nekorchuk DM. *Bartonella*-associated endothelial proliferation depends on inhibition of apoptosis. *Proc Natl Acad Sci USA.* 2002;99:4656–61.
27. Diniz PP, Velho PE, Pitassi LH, Drummond MR, Lania BG, Barjas-Castro ML, et al. Risk Factors for *Bartonella* species Infection in Blood Donors from Southeast Brazil. *PLoS Negl Trop Dis.* 2016;10:e0004509.
28. Bartner L, McGrath S, Drury A, Chen AV, Morris A, Brewer M, et al. Testing for *Bartonella* ssp. DNA in cerebrospinal fluid of dogs with inflammatory central nervous system disease. *J Vet Intern Med.* 2018;32:1983–8.
29. Álvarez-Fernández A, Maggi R, Martín-Valls GE, Baxarias M, Breitschwerdt EB, Solano-Gallego L. Prospective serological and molecular cross-sectional study focusing on *Bartonella* and other blood-borne organisms in cats from Catalonia (Spain). *Parasit Vectors.* 2022;15:6.
30. Maggi RG, Mascarelli PE, Pultorak EL, Hegarty BC, Bradley JM, Mozayeni BR, et al. *Bartonella* spp. bacteremia in high-risk immunocompetent patients. *Diagn Microbiol Infect Dis.* 2011;71:430–7.