



CASO CLÍNICO

Pseudomonas aeruginosa como agente incomum de paniculite infecciosa ☆, ☆☆☆

Tatiana Mina Yendo *, Cristina de Castro Pante  e Denise Miyamoto 

Departamento de Dermatologia, Faculdade de Medicina, Universidade de São Paulo, São Paulo, SP, Brasil

Recebido em 3 de agosto de 2020; aceito em 27 de setembro de 2020

PALAVRAS-CHAVE

Lúpus eritematoso cutâneo;
Paniculite;
Pseudomonas aeruginosa

Resumo *Pseudomonas aeruginosa* é bacilo gram-negativo que frequentemente é agente causador de septicemia, abscessos e infecções em feridas cutâneas. A paniculite causada por esse microrganismo é excepcional e há poucos casos bem documentados – nenhum deles em doente com lúpus eritematoso sistêmico. Descrevemos uma paciente imunossuprimida com lúpus eritematoso sistêmico que desenvolveu paniculite por *Pseudomonas aeruginosa*, com revisão da literatura sobre essa rara apresentação.

© 2022 Sociedade Brasileira de Dermatologia. Publicado por Elsevier España, S.L.U. Este é um artigo Open Access sob uma licença CC BY (<http://creativecommons.org/licenses/by/4.0/>).

Introdução

Pseudomonas aeruginosa é bacilo gram-negativo que pode ser agente etiológico de doenças cutâneas leves a graves, como foliculite, erisipela, intertrigo digital, síndrome das unhas esverdeadas, ectima gangrenoso e sepse.¹ Em pacientes imunossuprimidos e hospitalizados, *P. aeruginosa* muitas vezes se comporta como patógeno oportunista e frequentemente causa septicemia, abscessos e infecções de feridas.²

Os nódulos subcutâneos são manifestação rara, e na maioria dos relatos de casos publicados não houve investigação laboratorial completa, fornecendo informações limitadas sobre essa doença.^{3,4} Descrevemos uma paciente com paniculite por *P. aeruginosa* com revisão da literatura.

Relato do caso

Paciente do sexo feminino de 44 anos, com diagnóstico de lúpus eritematoso sistêmico (LES), em uso de prednisona 1 mg/kg/dia como imunossupressor, foi admitida na enfermaria da Reumatologia para tratamento de gastroenterocolite e uveíte por citomegalovírus com ganciclovir. Durante a internação, a paciente apresentou infecção de corrente sanguínea por *P. aeruginosa* que se resolveu após tratamento com meropenem 2g, 8/8 horas, por 10 dias. Após um mês, foi solicitada interconsulta da dermatologia em virtude do surgimento de nódulos eritematosos no dorso superior, tórax, face, braços e mamas (figs. 1 e 2), sem outros sintomas sistêmicos.

DOI referente ao artigo:

<https://doi.org/10.1016/j.abd.2020.09.018>

☆ Como citar este artigo: Yendo TM, Pante CC, Miyamoto D. *Pseudomonas aeruginosa* as an uncommon agent of infectious panniculitis. An Bras Dermatol. 2022;97:326–31.

☆☆ Trabalho realizado no Departamento de Dermatologia, Faculdade de Medicina, Universidade de São Paulo, São Paulo, Brasil.

* Autor para correspondência.

E-mail: tatiana.yendo@hc.fm.usp.br (T.M. Yendo).

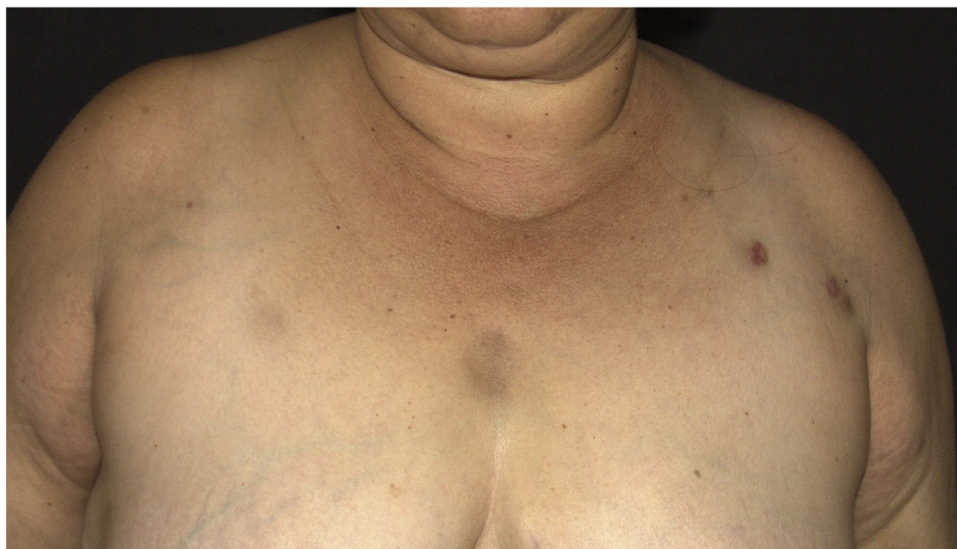

Figura 1 Nódulos hiperocrômicos na região torácica superior e no membro superior esquerdo.

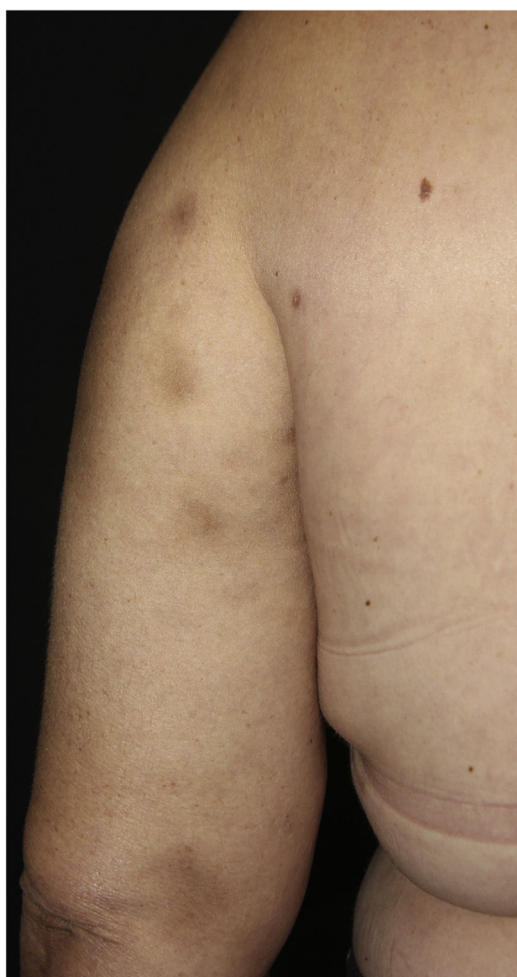


Figura 2 Nódulos hiperocrômicos no membro superior esquerdo.

Foi realizada biópsia com *punch* na lesão do dorso superior. A avaliação histopatológica evidenciou infiltrado neutrofílico na derme associado a foliculite supurativa, que se estendia até hipoderme (figs. 3 e 4). Não houve achados significativos nos demais exames, incluindo hemocultura.

Na cultura da pele, isolou-se *P. aeruginosa* com perfil de resistência antimicrobiana idêntico ao da bactéria que havia sido previamente obtida na hemocultura de sangue periférico, na ocasião da infecção de corrente sanguínea. Com esses achados, ficou confirmado o diagnóstico de paniculite infecciosa por *P. aeruginosa*, e após tratamento com ciprofloxacina 500 mg, 12/12 horas por 4 semanas, houve melhora das lesões sem recorrência do quadro.

Discussão

Nódulos eritematosos nos membros e troncos podem ocorrer no LES, no eritema nodoso, na reação tipo 2 da hanseníase, no eritema indurado de Bazin, na vasculite nodular e nas paniculites infecciosas, traumática ou induzida por insulina. O eritema nodoso é a causa mais frequente de paniculite, embora em pacientes com diagnóstico de LES a paniculite lúpica ou lúpus profundo possam ocorrer em aproximadamente 1 a 3% desses doentes.⁵

Exame anatomopatológico com infiltrado neutrofílico sem vasculite na hipoderme é característico das paniculites pancreática, por deficiência de alfa-1-antitripsina e infecciosas.⁵ Nas paniculites infecciosas, os microrganismos podem ser encontrados por meio de colorações especiais, como Hematoxilina & eosina, Gram ou Ziehl-Neelsen, e a identificação do agente é feita com imuno-histoquímica, sorologia ou cultura da biópsia – essa última é o padrão ouro para a confirmação diagnóstica.⁶

Pseudomona. aeruginosa é comumente encontrada em ambientes úmidos e na flora intestinal humana. Essa bactéria pode causar tanto infecções cutâneas

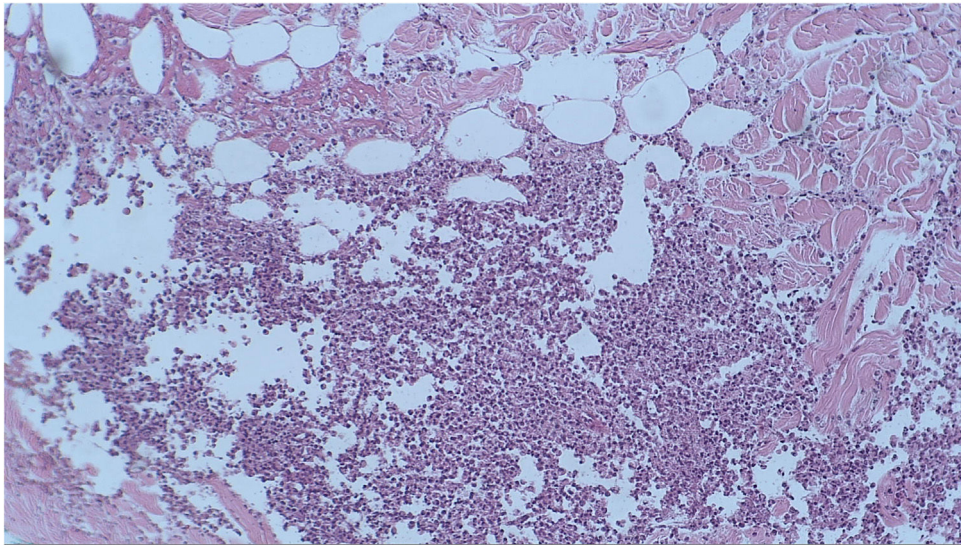


Figura 3 Exame histopatológico revelou a presença de infiltrado inflamatório lobular na hipoderme (Hematoxilina & eosina, 100×).

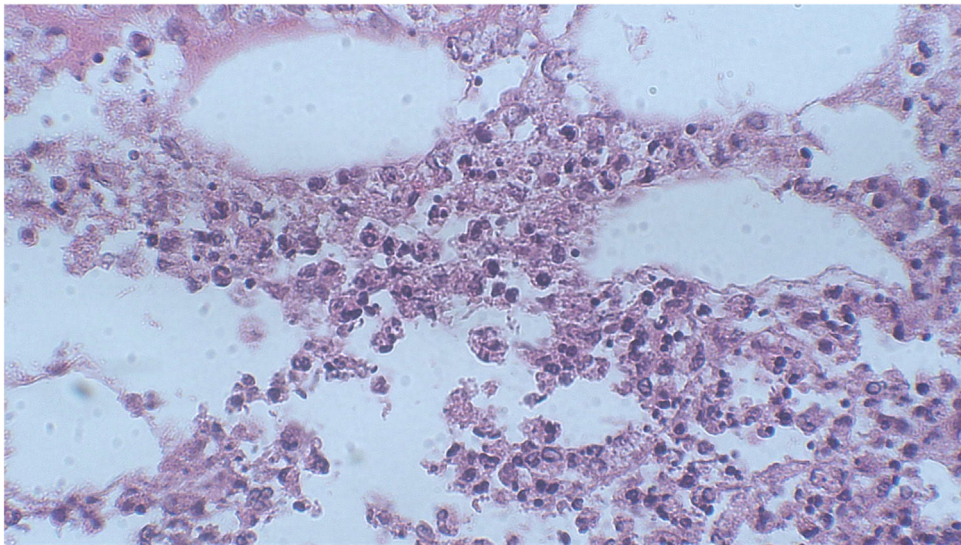


Figura 4 Em maior aumento, observamos no exame histopatológico a presença de infiltrado neutrofílico hipodérmico (Hematoxilina & eosina, 400×).

adquiridas na comunidade como nosocomiais, por meio de inoculação direta, disseminação hematogênica ou translocação intestinal.¹ A imunossupressão ou alterações locais da imunidade predispõem ao quadro de sepse, com aumento da mortalidade no ambiente hospitalar em virtude da existência de *P. aeruginosa* multirresistente.²

Na literatura existem apenas seis relatos de paniculite por *P. aeruginosa* com diagnóstico clínico, histopatológico e microbiológico descritos (tabela 1).⁷⁻¹⁰ Os pacientes apresentavam média de idade de 65,1 anos (50-80 anos), eram predominantemente do sexo feminino (n = 5) e todos imunossuprimidos (n = 4 com mais de 60 anos, n = 3 com diabetes *mellitus*, n = 1 com cirrose hepática, n = 2 em quimioterapia). Em relação ao quadro clínico, os doentes apresentavam nódulos eritematosos, predominantemente nos membros inferiores, alguns ulcerados. Houve três casos

com lesões cutâneas acompanhadas de sepse; em dois deles, *P. aeruginosa* foi isolada na corrente sanguínea.

Este é o primeiro relato de paniculite induzida por *P. aeruginosa* com exames clínicos, histológicos e microbiológicos confirmatórios em uma paciente com LES. Como relatado, nossa paciente era imunossuprimida e apresentou um episódio anterior de septicemia causada por *P. aeruginosa*. Nossa hipótese é de que a doente era colonizada por *P. aeruginosa* e que, por disseminação hematogênica, essa bactéria alcançou a hipoderme e desencadeou a formação de múltiplos nódulos subcutâneos. Destacamos a importância de considerar a paniculite infecciosa um diagnóstico diferencial em pacientes imunossuprimidos, mesmo na ausência de febre ou outros sinais de sepse. O reconhecimento precoce e o tratamento adequado com antibióticos podem melhorar o prognóstico desses doentes.

Tabela 1 Casos relatados de paniculite por *Pseudomonas aeruginosa* com confirmação clínica, histopatológica e microbiológica

Fonte, ano	Idade, sexo	Exame dermatológico	Sintomas associados	Antecedentes pessoais	Exame anatomo-patológico	Cultura da pele	Hemocultura	Tratamento	Desfecho
Roriz et al., 2014	80, F	Múltiplas úlceras no maléolo lateral direito, nódulos inflamatórios na coxa esquerda.	Ausente	DM tipo I, insuficiência venosa, DRC	Paniculite lobular neutrofílica sem vasculite	<i>P. aeruginosa</i>	Negativo	Ciprofloxacina VO	Resolução
Roriz et al., 2014	50, M	Nódulos inflamatórios na perna esquerda com úlceras secundárias a púrpura necrótica	Desconhecido	DM tipo I, obesidade, hipertensão pulmonar e miocardiopatia dilatada	Paniculite lobular e septal neutrofílica	<i>P. aeruginosa</i>	Desconhecido	Ciprofloxacina VO	Resolução
Roriz et al., 2014	70, F	Úlcera na perna direita	Desconhecido	Cirrose por HBV, cardiopatia, insuficiência venosa	Paniculite lobular e septal com intenso infiltrado neutrofílico	<i>P. aeruginosa</i>	Negativo	Ceftazidima e amicacina EV	Óbito por complicações hepáticas
Penz et al., 2010	72, F	Úlceras na perna direita e nódulo na coxa direita	Febre	DM, insuficiência arterial e venosa, obesidade, HAS, IC e AVE	Paniculite lobular	<i>P. aeruginosa</i>	Negativo	Cilastatina de sódio, imipenem, vancomicina e ciprofloxacina EV	Resolução

Tabela 1 (Continuação)

Fonte, ano	Idade, sexo	Exame dermatológico	Sintomas associados	Antecedentes pessoais	Exame anatomo-patológico	Cultura da pele	Hemocultura	Tratamento	Desfecho
Moyano et al., 2011	63, F	Nódulos eritematosos, alguns com pústulas na superfície	Febre, tosse e mau estado geral	Carcinoma ductal microinvasivo, em QT (ciclofosfamida, adriamicina e docetaxel)	Paniculite lobular neutrofílica, com abscesso e hemorragia	<i>P. aeruginosa</i>	<i>P. aeruginosa</i>	Desconhecido	Desconhecido
Bagel et al., 1986	56, F	Nódulos subcutâneos eritematosos, pústulas e bolhas hemorrágicas nas extremidades	Febre e alteração do estado mental	Carcinoma ovariano metastático, em QT (cisplatina, citoxan e adriamicina)	Denso infiltrato neutrofílico no tecido subcutâneo	<i>P. aeruginosa</i>	<i>P. aeruginosa</i>	Ticarclina e tobramicina EV	Resolução

DM, diabete *mellitus*; DRC, doença renal crônica; HBV, vírus da hepatite B; HAS, Hipertensão arterial sistêmica; IC, insuficiência cardíaca; AVE, acidente vascular encefálico; QT, quimioterapia; VO, via oral; EV, endovenoso.

Suporte financeiro

Nenhum.

Contribuição dos autores

Tatiana Mina Yendo: Acompanhamento do paciente; preparo do manuscrito.

Cristina de Castro Pante: Acompanhamento do paciente; preparo do manuscrito.

Denise Miyamoto: Revisão do manuscrito.

Conflito de interesses

Nenhum.

Referências

1. Silvestre JF, Betlloch MI. Cutaneous manifestations due to *Pseudomonas* infection. *Int J Dermatol*. 1999;38:419–31.
2. Driscoll JA, Brody SL, Kollef MH. The epidemiology, pathogenesis and treatment of *Pseudomonas aeruginosa* infections. *Drugs*. 2007;67:351–68.
3. Duman M, Özdemir D, Yis U, Köroglu TF, Ören O, Berktaş S. Multiple erythematous nodules and ecthyma gangrenosum as a manifestation of *Pseudomonas aeruginosa* sepsis in a previously healthy infant. *Pediatr Dermatol*. 2006;23:243–6.
4. Schlossberg D. Multiple erythematous nodules as a manifestation of *Pseudomonas aeruginosa* septicemia. *Arch Dermatol*. 1980;116:446–7.
5. Requena L, Yus ES. Panniculitis. Part II. Mostly lobular panniculitis. *J Am Acad Dermatol*. 2001;45:325–64.
6. Delgado-Jimenez Y, Fraga J, García-Díez A. Infective Panniculitis. *Dermatol Clin*. 2008;26:471–80.
7. Moyano EG, Casaño AV, Pilar LM, Trelles AS, Erchiga VC. Infective panniculitis by *Pseudomonas aeruginosa*. *Med Clin (Barc)*. 2011;136:90.
8. Bagel J, Grossman ME. Subcutaneous nodules in *Pseudomonas* sepsis. *Am J Med*. 1986;80:528–9.
9. Penz S, Puzenat E, Saccomani C, Mermet I, Blanc D, Humbert P, et al. Locoregional polymorphous *Pseudomonas aeruginosa* skin infection. *Med Mal Infect*. 2010;40:593–5.
10. Roriz M, Maruani A, Le Bidre E, Machet MC, Machet L, Samimi M. Locoregional multiple nodular panniculitis induced by *Pseudomonas aeruginosa* without septicemia: three cases and focus on predisposing factors. *JAMA Dermatol*. 2014;150:628–32.