



## DERMATOLOGIA TROPICAL/INFECTOPARASITÁRIA

# Dermatofitose profunda causada por *Trichophyton rubrum* em pacientes imunocomprometidos<sup>☆,☆☆</sup>



Leandro Silva <sup>ID</sup><sup>a,\*</sup>, João Sousa <sup>ID</sup><sup>a</sup>, Cristina Toscano <sup>ID</sup><sup>b</sup> e Isabel Viana <sup>ID</sup><sup>a</sup>

<sup>a</sup> Departamento de Dermatologia, Hospital Egas Moniz, Centro Hospitalar Lisboa Ocidental, Lisboa, Portugal

<sup>b</sup> Laboratório de Microbiologia, Hospital Egas Moniz, Centro Hospitalar Lisboa Ocidental, Lisboa, Portugal

Recebido em 12 de abril de 2021; aceito em 8 de maio de 2021

## PALAVRAS-CHAVE

Dermatofitose;  
Imunossupressão;  
Transplante;  
*Trichophyton*

**Resumo** Em pacientes imunossuprimidos, a dermatofitose pode ser invasiva, afetando a derme e o tecido subcutâneo. Descrevemos dois pacientes transplantados de rim e coração, respectivamente, que desenvolveram dermatofitose profunda por *Trichophyton rubrum*, confirmada por cultura e sequenciamento de DNA. Ambos os pacientes apresentaram onicomicose concomitante e foram tratados com itraconazol por cerca de dois meses, que foi interrompido por causa das interações farmacológicas com os imunossupressores; quando passaram a receber terbinafina, o que levou à resolução clínica em quatro meses. A dermatofitose profunda deve ser considerada ao lidar com pacientes imunocomprometidos, especialmente quando uma dermatofitose mais superficial está presente. O tratamento oral é necessário e a terbinafina é uma opção preferível em receptores de transplante de órgãos sólidos, pois apresenta menos interações farmacológicas.

© 2021 Sociedade Brasileira de Dermatologia. Publicado por Elsevier España, S.L.U. Este é um artigo Open Access sob uma licença CC BY (<http://creativecommons.org/licenses/by/4.0/>).

Dois casos são descritos: o primeiro é uma paciente de 55 anos, transplantada renal há sete meses, que apresentou placas eritematosas distribuídas em ambas as pernas (fig. 1) e várias lesões papulares violáceas no dorso do pé esquerdo

e pododáctilos (fig. 2). Todas as lesões cutâneas estavam presentes havia seis meses.

O segundo caso é uma paciente de 59 anos, submetida a transplante cardíaco quatro meses antes do aparecimento de dolorosa lesão granulomatosa violácea na coxa esquerda (fig. 1). No momento da consulta, essa lesão tinha dois meses de evolução e, desde então, surgiram outras lesões nodulares em ambos os membros. Ela também apresentava lesões papulares nas coxas e região pubiana (fig. 2).

Ambas as pacientes estavam recebendo terapia imunossupressora com tacrolimus e micofenolato de mofetil, trimetoprima/sulfametoxazol e prednisolona.

Ambos os casos apresentavam onicomicose das unhas dos pés. Em cada caso, foram realizadas biópsias de pele para exames histopatológico e micológico de rotina.

DOI referente ao artigo:

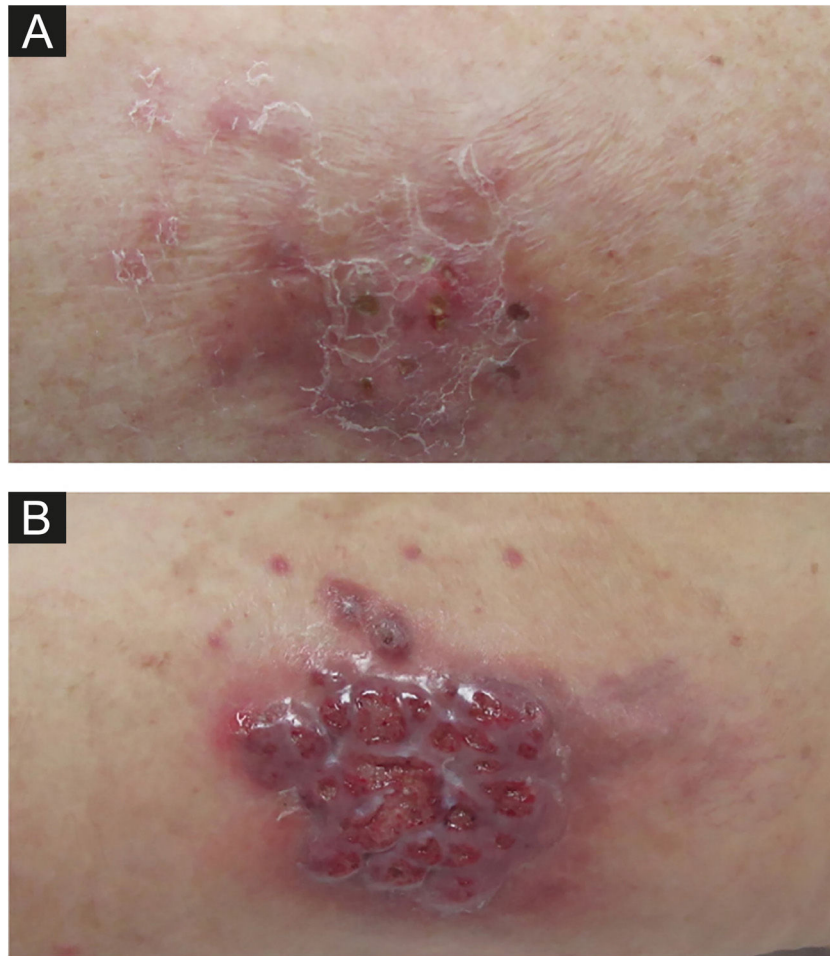
<https://doi.org/10.1016/j.abd.2021.05.014>

☆ Como citar este artigo: Silva L, Sousa J, Toscano C, Viana I. Deep dermatophytosis caused by *Trichophyton rubrum* in immunocompromised patients. An Bras Dermatol. 2022;97:223–7.

☆☆ Trabalho realizado no Hospital Egas Moniz, Lisboa, Portugal.

\* Autor para correspondência.

E-mail: [lfssilva@chlo.min-saude.pt](mailto:lfssilva@chlo.min-saude.pt) (L. Silva).



**Figura 1** (A), Primeira paciente – placa eritematosa escamosa na perna direita. (B), Segunda paciente – nódulo granulomatoso violáceo circundado por pequenas pápulas eritematosas na coxa esquerda.

Ambas as biópsias mostraram múltiplos granulomas supurativos, consistindo em numerosos neutrófilos rodeados por histiócitos e células gigantes. Hifas fúngicas septadas foram demonstradas na coloração pelo PAS (do inglês, *periodic acid of Schiff*) e coloração para metenamina de Grocott (GMS; figs. 3 e 4)

Em ambas as pacientes, a cultura micológica foi realizada em ágar Sabouraud dextrose (DAS; do inglês, *Sabouraud's Dextrose Agar*) e *Trichophyton rubrum* (*T. rubrum*) foi isolado (figs. 5 e 6). A identificação foi confirmada pelo sequenciamento do DNA ribossômico (número de acesso do GenBank MK967277) e a raspagem das unhas dos pés também mostrou a presença de *T. rubrum*.

Considerando o diagnóstico de dermatofitose profunda por *T. rubrum*, foi iniciado o tratamento com itraconazol 200 mg/dia. Nos dois meses seguintes, houve dificuldade em manter os níveis de tacrolimus, em razão da interação farmacológica com o itraconazol. Assim, o itraconazol foi interrompido e iniciada terbinafina 250 mg/dia, resultando em melhora clínica, quatro meses após a troca da terapia, com consequente cicatrização de todas as lesões e sem recorrência após a interrupção do tratamento.

Dermatofitoses são infecções fúngicas tipicamente confinadas a tecidos queratinizados<sup>1</sup> e o agente causal mais frequente de dermatofitose em todo o mundo é o *T. rubrum*.<sup>1</sup>

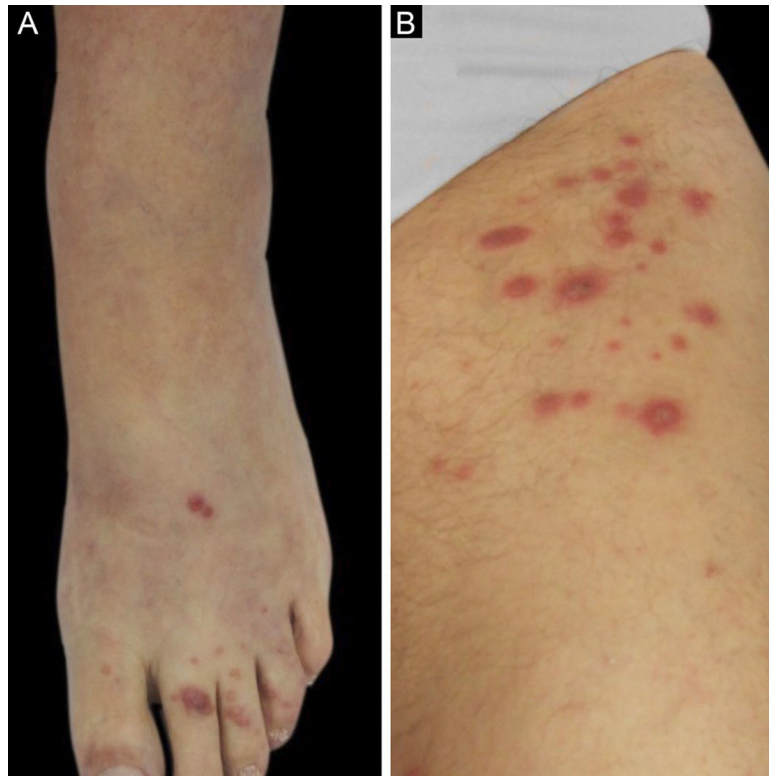
Em pacientes imunocomprometidos, a dermatofitose pode ser mais invasiva, afetando a derme e os tecidos subcutâneos.<sup>1,2</sup>

A dermatofitose invasiva pode ser classificada como granuloma de Majocchi, dermatofitose profunda e dermatofitose disseminada.<sup>1-4</sup> A diferenciação entre granuloma de Majocchi e dermatofitose profunda é que a última não se restringe às áreas perifoliculares.<sup>2-4</sup>

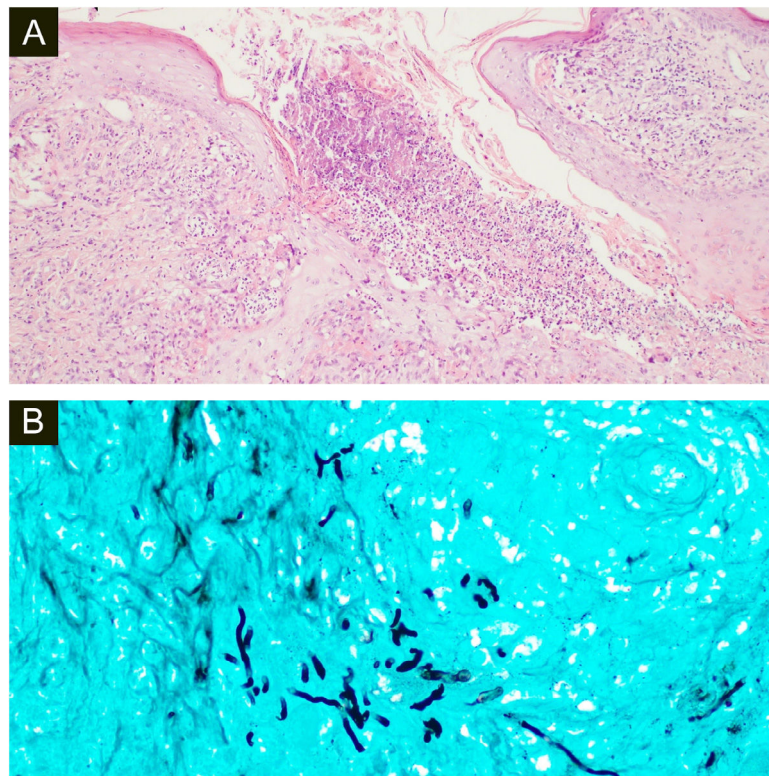
Há menos de 100 casos de dermatofitose profunda relatados na literatura, ocorrendo principalmente em receptores de transplante de órgãos sólidos.<sup>2,4,5</sup> Clinicamente, a dermatofitose profunda costuma manifestar-se como múltiplas pápulas, placas e nódulos, mais frequentemente localizados nas extremidades inferiores.<sup>4-7</sup> O diagnóstico deve ser considerado em pacientes imunossuprimidos, principalmente quando houver dermatofitose superficial associada, por exemplo uma onicomicose.<sup>7,8</sup> Em nossos casos, ambas as pacientes tinham onicomicose concomitante nas unhas dos pés causada por *T. rubrum*.

A confirmação da infecção requer a observação de hifas na derme e a identificação dos microrganismos na cultura ou por sequenciamento de DNA.<sup>7,8</sup>

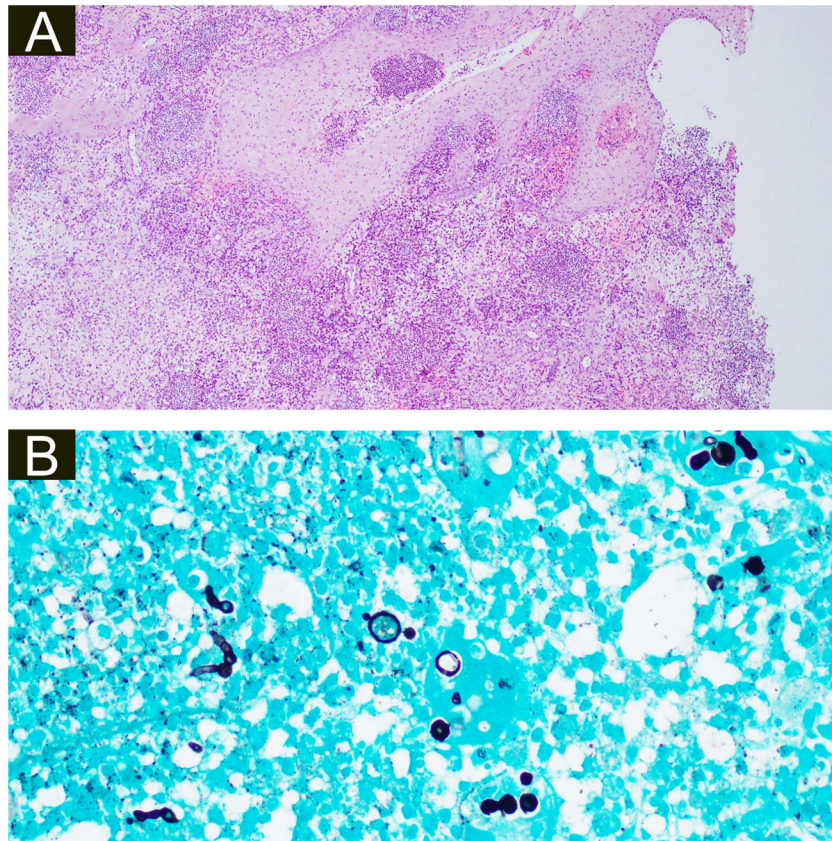
Não há consenso sobre o melhor tratamento, mas terapia antifúngica sistêmica com terbinafina ou itraconazol



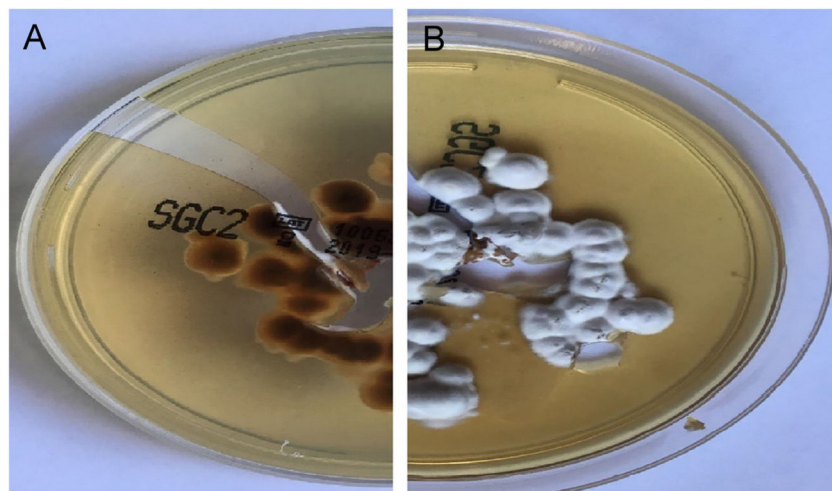
**Figura 2** (A), Primeira paciente – lesões papulares violáceas no dorso do pé esquerdo e pododáctilos. (B), Segunda paciente – pápulas eritematosas agrupadas na região superior da coxa esquerda.



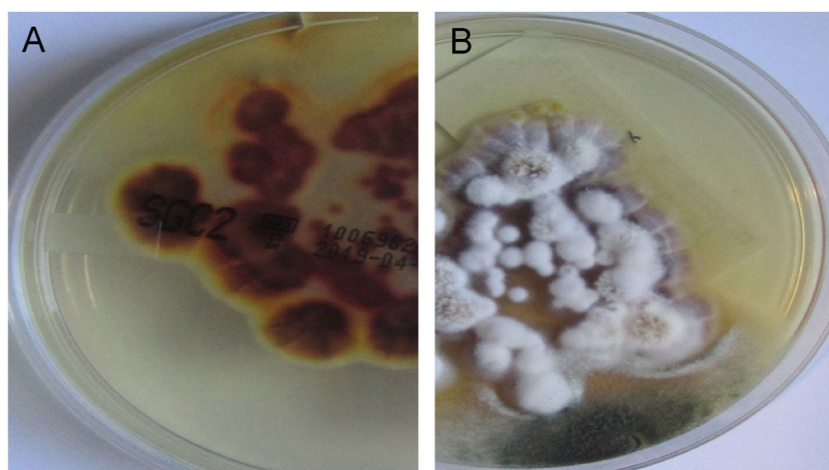
**Figura 3** (A), A histopatologia da amostra cirúrgica da primeira paciente mostra edema difuso e células inflamatórias mistas com formação de micro-abscessos, hifas hialinas em células gigantes multinucleadas com neutrófilos circundantes (Hematoxilina & eosina, 100×). (B), Coloração pela prata metenamina de Grocott revelando múltiplas hifas septadas ramificadas (400×).



**Figura 4** (A), Histopatologia da amostra cirúrgica da segunda paciente demonstrando hiperplasia pseudoepiteliomatosa, exocitose de neutrófilos e linfócitos, edema difuso e células inflamatórias mistas com formação de micro-abscessos na derme, aumento de vasos capilares e hifas fúngicas (estruturas basófilas globulares) nas células gigantes multinucleadas (Hematoxilina & eosina, 100×). (B), Hifas septadas ramificadas na coloração pela prata metenamina de Grocott e múltiplas estruturas redondas semelhantes a leveduras com pseudobrotamento (400×).



**Figura 5** Cultura em ágar Sabouraud dextrose da primeira paciente. (A), Reverso da colônia de cor vermelho-amarelada. (B), Vista frontal com colônias pulverulentas brancas. Esses aspectos são sugestivos de *T. rubrum*.



**Figura 6** Cultura em ágar Sabouraud dextrose da segunda paciente. (A), Reverso da colônia de cor marrom-amarelada. (B), Vista frontal com colônias pulverulentas brancas. Esses achados são compatíveis com *T. rubrum*.

geralmente é eficaz.<sup>5,9</sup> Rouzaud et al. propuseram a terbinafina como terapia de primeira linha.<sup>5</sup>

Dadas as interações farmacológicas entre o itraconazol e outros medicamentos imunossupressores, também recomendamos a terbinafina como terapia de primeira linha para dermatofitose profunda.

### Suporte financeiro

Nenhum.

### Contribuição dos autores

Leandro Silva: Concepção e desenho do estudo; obtenção dos dados, ou análise e interpretação dos dados; redação do manuscrito ou revisão crítica de conteúdo intelectual importante; Obtenção, análise e interpretação de dados; Participação intelectual em conduta propedêutica e/ou terapêutica dos casos estudados; Revisão crítica da literatura; Aprovação da versão final do manuscrito.

João Sousa: Obtenção, análise e interpretação dos dados; Participação intelectual em conduta propedêutica e/ou terapêutica dos casos estudados.

Cristina Toscano: Obtenção, análise e interpretação dos dados; Participação intelectual em conduta propedêutica e/ou terapêutica dos casos estudados.

Isabel Viana: Redação do manuscrito ou revisão crítica de conteúdo intelectual importante; Aprovação da versão final do manuscrito.

### Conflito de interesses

Nenhum.

### Referências

1. Akay BN, Dermidag HG, Evren E, Karahan ZC, Heper AC, Kundakci N. Deep fungal infection caused by *Trichophyton rubrum* after heart transplantation: A case report with dermoscopy. *Australas J Dermatol.* 2019;60:252-4.
2. Belda Junior W, Criado PR. Atypical clinical presentation of an *Arthroderma gypseum* infection in a renal transplant recipient. *Rev Inst Med Trop Sao Paulo.* 2020;62:42.
3. Macit I, Murat D, Karakas M. Majocchi's granuloma: a symptom complex caused by fungal pathogens. *Med Mycol.* 2012;50:449-57.
4. Rouzaud C, Hay R, Chosidow O, Dupin N, Puel A, Lortholary O, et al. Severe Dermatophytosis and Acquired or Innate Immuno-deficiency: A Review. *J Fungi.* 2015;2:4.
5. Rouzaud C, Chosidow O, Brocard A, Fraitag S, Scemla A, Anglicheau D, et al. Severe dermatophytosis in solid organ transplant recipients: a French retrospective series and literature review. *Transpl Infect Dis.* 2018;20:10.
6. Akman A, Savas B, Uguz A, Ozhak B, Heper AO, Basaran E, et al. Invasive *Trichophyton rubrum* infection resembling blastomycosis in a patient with altered immune status during the course of chronic superficial *Trichophyton rubrum* infection. *Eur J Dermatol.* 2007;17:452-3.
7. Su H, Li L, Cheng B, et al. *Trichophyton rubrum* Infection Characterized by Majocchi's Granuloma and Deeper Dermatophytosis: Case Report and Review of Published Literature. *Mycopathologia.* 2016;182:549-54.
8. Talebi-Liasi F, Shinohara MM. Invasive *Trichophyton rubrum* mimicking blastomycosis in a patient with solid organ transplant. *J Cutan Pathol.* 2017;44:798-800.
9. Marconi VC, Kradin R, Marty FM, Hospenthal DR, Kotton CN. Disseminated dermatophytosis in a patient with hereditary hemochromatosis and hepatic cirrhosis: case report and review of the literature. *Med Mycol.* 2010;48:518-27.