



CASO CLÍNICO

Alterações ungueais associadas à imobilização gessada do antebraço e punho: relato de dois casos e revisão da literatura[☆]



Sıla Kılıç Sayar ^{a,*} e Yasin Sayar ^b

^a Departamento de Dermatologia e Venereologia, Baheşehir University Faculty of Medicine, Istanbul, Turquia

^b Departamento de Ortopedia e Traumatologia, Health Sciences University, Sultan II Abdülhamid Han Training and Research Hospital, Istanbul, Turquia

Recebido em 28 de junho de 2020; aceito em 23 de julho de 2020

PALAVRAS-CHAVE

Distrofia simpática reflexa;
Granuloma piogênico;
Imobilização;
Neoplasias

Resumo A imobilização gessada do antebraço e punho é utilizada no manejo de várias lesões das articulações ou membros. Alterações ungueais, incluindo edema da prega ungueal, onicomadese, granuloma piogênico e traquioníquia, foram relatados após a remoção do gesso em vinte pacientes até o momento. Embora a distrofia simpática reflexa pareça ser o possível diagnóstico em alguns desses casos, isso não é tão claro quando os sinais neurológicos associados estão ausentes. O mecanismo não é claramente identificado em pacientes sem outros achados atribuídos à distrofia simpática reflexa, e a nomenclatura dessa alteração atípica é motivo de debate.

© 2021 Sociedade Brasileira de Dermatologia. Publicado por Elsevier España, S.L.U. Este é um artigo Open Access sob uma licença CC BY (<http://creativecommons.org/licenses/by/4.0/>).

Introdução

Lesões, incluindo fraturas ósseas, luxações articulares e lacerações de tecidos moles da mão, antebraço e punho, são comuns em todas as faixas etárias.¹ A imobilização gessada – um dispositivo que cobre o membro – é usada para

estabilizar a articulação ou o membro, controlar a dor e dar apoio à cicatrização do tecido lesado.¹ Alterações ungueais, como edema ungueal, onicomadese, granuloma piogênico e traquioníquia, foram relatados após a remoção do gesso do antebraço e do punho.^{2–9} Embora a distrofia simpática reflexa (DSR) pareça ser o diagnóstico possível na maioria dos casos, isso não é muito claro quando os sintomas neurológicos associados estão ausentes. O objetivo aqui é relatar dois pacientes e descrever as características de diversas alterações ungueais nesses pacientes após a remoção da imobilização gessada do antebraço e punho.

Caso 1

Homem de 28 anos de idade, que apresentou laceração do tendão flexor da zona II do polegar direito em decorrência de um traumatismo perfurante. O tendão foi cirurgicamente

DOI referente ao artigo:

<https://doi.org/10.1016/j.abd.2020.07.024>

[☆] Como citar este artigo: Kılıç Sayar S, Sayar Y. Nail disorders associated with cast immobilization of the forearm and wrist: report of two cases and review of the literature. An Bras Dermatol. 2021;96:721–5.

Trabalho realizado no Departamento de Dermatologia e Venereologia, Baheşehir University Faculty of Medicine, Istanbul, Turquia.

* Autor para correspondência.

E-mail: s.kilic@windowlive.com (S. Kılıç Sayar).

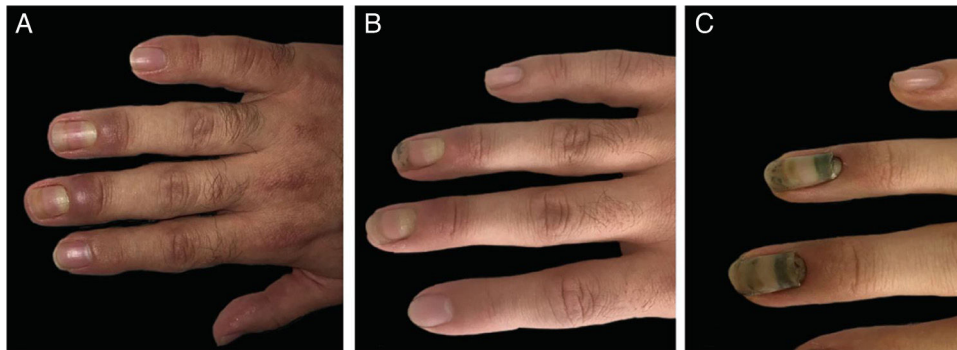


Figura 1 Imagens clínicas do caso 1. (A), Edema acentuado das pregas ungueais do terceiro e quarto dedos. (B), Regressão do edema. (C), Onicomadese nos dois dedos.

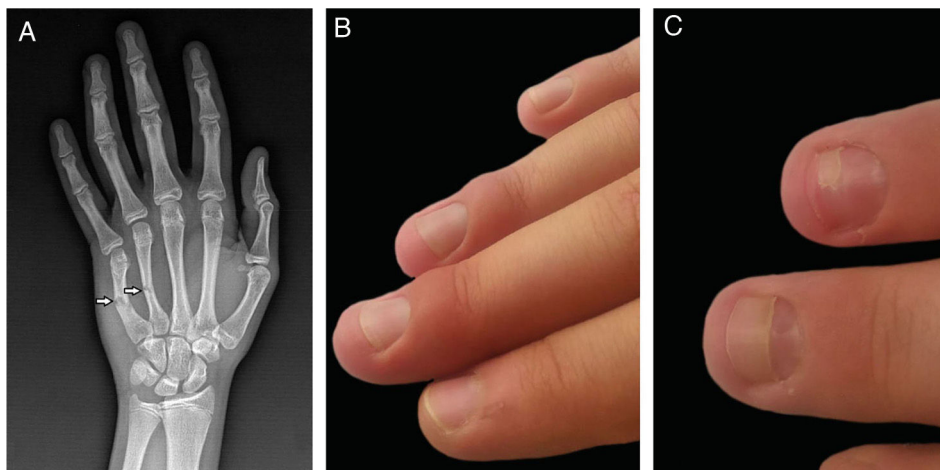


Figura 2 Imagens clínicas e radiológicas do caso 2. (A), Fraturas do quarto e quinto ossos metacarpais (imagem de raios-X); (B), Edema da prega ungueal do terceiro e quarto dedos. (C), Onicomadese nos dois dedos.

reparado, e a mão foi imobilizada com gesso que se estendia do meio do antebraço na parte superior até as pregas ungueais proximais do segundo ao quinto dedos na parte inferior, por três semanas. Duas semanas após a remoção do gesso, ocorreu edema periungueal no terceiro e no quarto dedos da mesma mão, lembrando panarício bacteriano (fig. 1a). O paciente não tinha queixas de dor nem quaisquer sintomas neurológicos. O exame neurológico e os resultados da eletromiografia (EMG) foram normais. Os níveis dos reagentes de fase aguda nos exames de sangue e outros exames laboratoriais básicos estavam dentro dos limites normais. As imagens de ressonância magnética mostraram edema ao redor das unhas afetadas. Antibióticos tópicos e sistêmicos não foram eficazes no tratamento do paciente. Ele recebeu metilprednisolona oral (0,5 mg/kg/dia), com diminuição gradual da dose por mais de vinte dias. Houve resolução do edema após a terapia (fig. 1b), mas ele apresentou onicomadese nesses dois dedos (fig. 1c).

Caso 2

Adolescente de 15 anos que apresentou fratura do quarto e quinto ossos do metacarpo (fig. 2a). O antebraço, o punho e a mão foram imobilizados com gesso na posição intrínseco plus. O gesso cobria do segundo ao quinto dedos e

permaneceu no lugar por três semanas. Duas semanas após a remoção do gesso, o paciente apresentou edema periungueal do segundo ao quarto dedos, que era mais leve em comparação ao primeiro paciente (fig. 2b). Não relatava dor nem sintomas neurológicos no momento da apresentação; porém, mencionou um leve formigamento e dor durante a imobilização, algumas semanas antes. Exame neurológico, EMG e exames de sangue não revelaram nenhuma alteração. Foram aplicados corticosteroides tópicos e o edema foi resolvido em poucas semanas, mas o paciente desenvolveu onicomadese nesses dois dedos (fig. 2c).

Discussão

Um número limitado de pacientes foi relatado até o momento com alterações ungueais associadas à imobilização gessada do antebraço e punho.²⁻⁹ A tabela 1 resume os casos publicados, incluindo os dois casos descritos aqui, e um total de 20 pacientes (18 homens e duas mulheres; faixa etária, 15 a 45 anos) puderam ser recuperados.²⁻⁹ Como os sintomas iniciais (principalmente edema das pregas ungueais) apareceram um pouco depois da remoção do gesso (variação de alguns dias a seis semanas), tanto o dermatologista quanto o ortopedista devem estar cientes dessa rara situação para não negligenciar o diagnóstico.

Tabela 1 Características de pacientes com relato de alterações ungueais associados à imobilização gessada do antebraço e punho

Autores (ano)/ Número de pacientes	Sexo	Idade (a)	Causa da imobilização	Tipo de imobilização gessada e detalhes da aplicação	Duração ^a	Achados ungueais/ Dedos com unhas afetadas	Sinais e/ou sintomas neuroológicos	Exame neu- rológico/ resultados da EMG	Tratamento	Curso
Presentes autores (2021)/dois- pacientes	M	28	Laceração do tendão flexor da zona II (primeiro dedo da mão direita)	Imobilização gessada circunferencial (estendendo-se do 2° ao 5° dedos)	2 semanas	Edema de prega ungueal, onicomadese/3°-4°	Nenhum	Normal/ Normal	Esteroides sistêmicos, emolientes tópicos	Cicatrização completa
	M	15	Fratura do 4° e 5° metacarpos (mão direita)	Imobilização gessada na posição intrínseco plus (estendendo-se ao 4° ao 5° dedos)	3 semanas	Edema de prega ungueal, onicoma- dese/ 3°-4°	Dor local (durante a imobilização)	Normal/ Normal	Esteroides tópicos	Cicatrização completa
Baykal ² (2018)/um paciente	M	25	Fratura da falange média do 3° dedo esquerdo	Imobilização gessada circunferencial do antebraço + punho (estendendo-se até o 2° ao 5° dedos)	3 semanas	GP, edema de prega ungueal, onicoma- dese/ 2° a 4°	Nenhum	Normal/ Normal	Esteroides e antibióticos sistêmicos, antibióticos tópicos	Cicatrização completa
Thakur ³ (2016)/ um paciente	M	14	Luxação da articulação radioulnar distal esquerda	Imobilização gessada desde acima do cotovelo até os ossos metacarpais	6 semanas	GP, onico- madese/ 1°-2°	Aumento da sudorese local	Normal/ Normal	Curetagem	NA
Whitelaw ⁴ (2014)/ um paciente	F	10	Fratura da falange proximal do primeiro dedo esquerdo	Imobilização gessada estendendo-se até a mão e o pulso (dedos móveis)	NA	Edema ungueal e onicoma- dese/ 1° - 3°	Nenhum	NA	Nenhum	Cicatrização completa
Pampin ⁵ (2014)/um paciente	M	35	Ruptura distal do tendão do bíceps braquial	Imobilização gessada da metade do braço até a articulação metacarpal	2 semanas	GP e onico- madese/ 2° - 4° e 2° - 5°, respecti- vamente	Nenhum	Normal/ Normal	Nenhum	Cicatrização completa

Tabela 1 (Continuação)

Autores (ano)/ Número de pacientes	Sexo	Idade (a)	Causa da imobilização	Tipo de imobilização gessada e detalhes da aplicação	Duração ^a	Achados ungueais/ Dedos com unhas afetadas	Sinais e/ou sintomas neuroológicos	Exame neu- rológico/ resultados da EMG	Tratamento	Curso
Piraccini ⁶ (2010)/ três pacientes	M	43/42/45	Fratura de pulso ou outro osso do membro	Imobilização gessada (não-detalhado)	3 meses ^b	GP/ NA	Dor intensa, hiperidrose em um paciente	Normal/ Normal	Remoção cirúrgica em 1, tratamento com nitrato de prata em 2 pacientes	Cicatrização completa em dois pacientes
Pucevich ⁷ (2008)/um paciente	F	48	Fratura no 3º dedo a mão direita	Imobilização gessada no antebraço + pulso (não detalhado)	NA	Traquioníquia/ Todos os dedos	Dor, perda motora e disestesia do braço	NA	Hidratante, alfa- -acetoxiácido, biotina oral	NA
Tosti ⁸ (2001)/ nove pacientes	M	15–42	Fratura de uma falange em três, um osso metacarpo em dois e do punho em quatro pacientes	Imobilização gessada no antebraço + pulso (não detalhado)	7–30 dias	GP em todos, oni- comadese em três pacientes/ não detalhado	Parestesia e dor moderadas (durante a imobilização)	Normal/ Normal	NA	Cicatrização completa
Tosti ⁹ (1993)/um paciente	M	17	Fratura da articulação ulnar-carpal e lesão do ligamento colateral ulnar	Imobilização gessada no antebraço + pulso (não detalhado)	Alguns dias	Edema de prega ungueal/ 3º– 4º	Formigamento, dor em queimação, hiperidrose e sensação de frio	Normal/ Normal	Crems antibióticos e antiinfla- matórios sistêmicos	NA

EMG, eletromiografia; M, sexo masculino; F, sexo feminino; GP, granuloma piogênico; NA, não aplicável.

^a O tempo entre a remoção do gesso e o aparecimento dos achados das unhas.

^b O tempo entre a lesão e o aparecimento dos achados da unha.

Embora a dor e os sintomas neurológicos estivessem ausentes em 14 dos pacientes relatados, vários sintomas se desenvolveram após a remoção do gesso nos outros seis.²⁻⁹ Esses sintomas foram: dor em queimação, parestesia, disestesia, hiperidrose, sensação de frio e formigamento. Dez pacientes (incluindo todos na série de Tosti et al.,⁸ e o segundo paciente do presente relato de caso) apresentaram queixa de parestesia moderada e dor durante a imobilização gessada. Embora o exame neurológico e os resultados da EMG tenham sido normais em todos os pacientes relatados cujos dados do exame neurológico eram aplicáveis (n = 18), três pacientes foram diagnosticados com distrofia simpática reflexa (DSR) sendo dois pacientes por exame de raios-X (osteoporose irregular) e um paciente por diagnóstico clínico.^{6,7,9} Foi relatado que a pele da mão afetada era fria, lisa e brilhante em um paciente com DSR, e brilhante, edematosa e semelhante a esclerodermia, com pelos ralos na outra.^{7,9} Os dados clínicos não foram aplicáveis no terceiro paciente com DSR.⁷

A DSR é um transtorno de três etapas excessivamente complexo, com achados clínicos bem definidos em todas elas.⁷ O diagnóstico de DSR geralmente depende do curso clínico dos pacientes, pois os resultados dos exames laboratoriais e da avaliação neurológica são normais na maioria dos casos.^{7,9} Também foi relatado que as alterações ungueais durante a DSR têm diferentes causas, além da imobilização gessada.¹⁰ Uma lesão nervosa (temporária e menos grave que DSR) induzida por pressão causada pela imobilização gessada também foi considerada responsável pela curta interrupção do crescimento da unha em pacientes sem achados típicos de DSR.³⁻⁵ Essa hipótese sugere que o crescimento recente da unha causa a inflamação e/ou onicomadese ao seu redor, semelhante a um panarício bacteriano. O mecanismo de formação dos granulomas piogênicos em alguns dos pacientes não pôde ser identificado; entretanto, a vascularização excessiva associada à inflamação é uma ideia concebível. Como as alterações ungueais também se desenvolveram nos dedos que não foram afetados na lesão primária, é mais provável que a imobilização gessada tenha sido responsável pela interrupção do crescimento ungueal em vez da injúria nervosa em si.^{2-4,6,8}

Em conclusão, o mecanismo das alterações ungueais após a remoção do gesso do antebraço e do punho não é claramente identificado. As alterações ungueais associadas à imobilização gessada são possivelmente muito mais comuns do que as relatadas, por serem fáceis de passar despercebidas durante a prática diária. É importante não diagnosticar erroneamente o edema inicial como panarício bacteriano para evitar o uso desnecessário de antibióticos. Como os granulomas piogênicos apareceram após o edema periungueal e a onicomadese em alguns dos pacientes, acreditamos que o uso precoce de corticosteroides sistêmicos pode tratar o edema e evitar os granulomas piogênicos associados nesses pacientes.

Suporte financeiro

Nenhum.

Contribuição dos autores

Sıla Kılıç Sayar: Conceito, igual; curadoria de dados, igual; investigação, igual; metodologia, igual; supervisão, principal; visualização, igual; escrita do projeto original, principal; escrita, revisão e edição, igual.

Yasin Sayar: Conceito, igual; curadoria de dados, igual; investigação, igual; metodologia, igual; supervisão, apoio; visualização, igual; escrita do manuscrito original, apoio; escrita, revisão e edição, igual.

Conflito de interesses

Nenhum.

Referências

1. Okamura A, de Mendonça GM, Raduan Neto J, de Moraes VY, Faloppa F, Belloti JC. Above-versus below-elbow casting for conservative treatment of distal radius fractures: a randomized controlled trial and study protocol. *BMC Musculoskelet Disord*. 2018;19:92.
2. Baykal C, Kılıç S, Sezer S. Periungual pyogenic granuloma-like lesions following plaster cast immobilization: a case managed with symptomatic therapy. *J Dtsch Dermatol*. 2018;16:74–5.
3. Thakur BK, Verma S, Mishra J. Pyogenic granuloma with onychomadesis following plaster cast immobilization. *Indian J Dermatol Venereol Leprol*. 2016;82:239.
4. Pampín A, Sanz-Robles H, Feltes RA, López-Estebarez JL. Onychomadesis and pyogenic granulomas after postoperative upper-limb immobilization. *Actas Dermosifiliogr*. 2014;105:528–9.
5. Whitelaw ST, Bourke G, Whitelaw DC. Focal nail dystrophy in a cutaneous nerve distribution after trauma. *J Am Acad Dermatol*. 2014;70:e46–7.
6. Piraccini BM, Bellavista S, Misciali C, Tosti A, de Berker D, Richert B. Periungual and subungual pyogenic granuloma. *Br J Dermatol*. 2010;163:941–53.
7. Pucevich B, Spencer L, English JC. Unilateral trachyonychia in a patient with reflex sympathetic dystrophy. *J Am Acad Dermatol*. 2008;58:320–2.
8. Tosti A, Piraccini BM, Camacho-Martinez F. Onychomadesis and pyogenic granuloma following cast immobilization. *Arch Dermatol*. 2001;137:231–2.
9. Tosti A, Baran R, Peluso AM, Fanti PA, Liguori R. Reflex sympathetic dystrophy with prominent involvement of the nail apparatus. *J Am Acad Dermatol*. 1993;29 Pt 2:865–8.
10. Gönül M, Cakmak SK, Yayla D, Oguz ID, Mungan S, Sivas F. Unilateral Beau's lines in a case of complex regional pain syndrome (reflex sympathetic dystrophy). *Indian J Dermatol Venereol Leprol*. 2012;78:775.