



ARTIGO ORIGINAL

A utilidade da dermatoscopia na avaliação das reações aos testes de contato^{☆,☆☆}



Kenselyn Oppermann ^{ID} ^{a,*}, Cristiane Almeida Soares Cattani ^{ID} ^b
e Renan Rangel Bonamigo ^{ID} ^{a,b,c}

^a Programa de Pós-Graduação em Patologia, Universidade Federal de Ciências da Saúde de Porto Alegre, Porto Alegre, RS, Brasil

^b Departamento de Saúde, Ambulatório de Dermatologia Sanitária de Porto Alegre, Porto Alegre, RS, Brasil

^c Faculdade de Medicina, Universidade Federal do Rio Grande do Sul, Porto Alegre, RS, Brasil

Recebido em 12 de março de 2021; aceito em 8 de abril de 2021

PALAVRAS-CHAVE

Dermatite alérgica de contato;
Dermatoscopia;
Testes do emplastro

Resumo

Fundamentos: Apesar de ser muito utilizada nas diversas áreas da Dermatologia, existem poucos estudos que avaliam o benefício da dermatoscopia na interpretação dos testes de contato, principalmente nas reações fracas e duvidosas.

Objetivos: Avaliar o papel da dermatoscopia na interpretação dos testes de contato e descrever os principais achados observados nessas reações.

Metodologia: Estudo prospectivo, realizado em centros de referência em Dermatologia no Sul do Brasil, que avaliou os resultados finais de testes de contato realizados com auxílio da dermatoscopia.

Resultados: Foram incluídos 77 pacientes e 160 reações. As substâncias mais prevalentes foram sulfato de níquel (23,8%), kathon CG (9,4%) e perfume mix (8,8%). Os principais achados dermatoscópicos foram área da reação maior do que a metade da área da câmara (90%), eritema homogêneo (86,9%), vesículas (30%), crostas (21,3%), eritema perifolicular (35%), reação pórcica (19,4%) e pústulas (8,8%). Verificou-se que a dermatoscopia facilita a definição do eritema em reações na pele negra e daquelas decorrentes de substâncias com depósito de pigmento. Entre as 64 reações fracas ou duvidosas, 36 (56,25%) tiveram modificação do resultado final após a dermatoscopia; entre as 36 reações duvidosas, 33 (91,6%) tiveram mudança do resultado final após a dermatoscopia ($p < 0,001$).

Limitação do estudo: Tamanho amostral, pois ainda que determinadas significâncias tenham sido atingidas, outras possíveis relações podem não ter sido observadas.

DOI referente ao artigo:

<https://doi.org/10.1016/j.abd.2021.04.006>

☆ Como citar este artigo: Oppermann K, Cattani CA, Bonamigo RR. Usefulness of dermoscopy in the evaluation of patch test reactions. An Bras Dermatol. 2021;96:706–11.

☆☆ Trabalho realizado no Ambulatório de Dermatologia Sanitária do Rio Grande do Sul/Serviço de Dermatologia, Hospital de Clínicas de Porto Alegre, Porto Alegre, RS, Brasil.

* Autor para correspondência.

E-mail: kenselyn@gmail.com (K. Oppermann).

Conclusão: A dermatoscopia melhora de forma relevante a resolução diagnóstica na interpretação dos testes de contato, especialmente em reações fracas e duvidosas.

© 2021 Sociedade Brasileira de Dermatologia. Publicado por Elsevier España, S.L.U. Este é um artigo Open Access sob uma licença CC BY (<http://creativecommons.org/licenses/by/4.0/>).

Introdução

A dermatoscopia é um método não invasivo, seguro e prático, amplamente utilizada no diagnóstico e acompanhamento de diversas dermatoses, principalmente nas lesões melanocíticas.¹⁻⁴ Apesar da importância da dermatoscopia na dermatologia geral, existem poucos estudos que avaliem a utilidade desse exame complementar na interpretação dos denominados *patch-tests* ou testes de contato.⁵⁻⁸ Para a interpretação dos testes de contato, mesmo seguindo critérios de leitura internacionalmente aceitos, há dificuldades para a conclusão de certos casos de suspeita de dermatite alérgica de contato (DAC), principalmente na diferenciação das reações fracas e duvidosas.^{9,10}

Estabelecer qual o papel que a dermatoscopia pode exercer para melhorar a interpretação dos testes de contato foi o objetivo do presente estudo, assim como descrever os principais achados dermatoscópicos das reações.

Métodos

Foi realizado estudo prospectivo com os pacientes encaminhados para teste de contato em dois serviços de referência em dermatologia do Sul do Brasil, o Ambulatório de Dermatologia Sanitária do Rio Grande do Sul e o Hospital de Clínicas de Porto Alegre, de novembro de 2018 a dezembro de 2019. A pesquisa foi aprovada pelos respectivos Comitês de Ética em Pesquisa, números 2.952.421, 3.032.971, 2.990.263, assim como todos os participantes tiveram o termo de consentimento livre e esclarecido assinado, de acordo com a declaração de Helsinki e da Resolução do Conselho Nacional de Saúde de 2012.

A dermatoscopia foi realizada na interpretação dos testes realizados rotineiramente nos Serviços, os quais utilizaram – de acordo com a indicação necessária – a bateria padrão brasileira composta por 30 substâncias ou uma bateria pediátrica, composta por 20 substâncias, e uma bateria de cosméticos, composta por 10 substâncias (todas baterias elaboradas pela Asacpharma®). Todos os pacientes com reações positivas ou duvidosas à leitura de 96 horas (segunda leitura ou leitura final) foram incluídos para avaliação dermatoscópica. Os pacientes com testes negativos à leitura de 96 horas foram excluídos.

A avaliação (leitura) dos testes às 96 horas foi interpretada a olho nu (por dermatologista *expert* – R.R.B. e dermatologista pesquisadora – K.O.), de acordo com os critérios do International Contact Dermatitis Research Group (ICDRG), que seguem: reação duvidosa – algum eritema (?); reação leve – eritema definido, leve infiltração e pápulas eventuais (1+); reação forte – eritema definido, infiltração, pápulas e vesículas eventuais (2+); reação muito forte – eritema intenso, infiltração e vesículas coalescentes (3+).¹¹⁻¹⁵

Reações duvidosas ou positivas em 48 horas e que tornaram-se negativas à leitura a olho nu (ausência de eritema) em 96 horas, foram classificadas como reações irritativas.

A interpretação dos testes de contato por meio da dermatoscopia foi realizada com auxílio de dermatoscópio DermLite4 (aumento de 10×), e as imagens das reações foram registradas com *Handyscope FotoFinder*® (aumento de 20×) e *FotoFinder*® (aumento de 40×), com camada espessa de gel de interface e mínima pressão. As imagens dermatoscópicas foram obtidas pela dermatologista pesquisadora (K.O.) e avaliadas por R.R.B. e K.O.

Os resultados obtidos pela avaliação dermatoscópica envolveram as variáveis a seguir: - Área total de acometimento da pele no local da câmara: até 50% ou maior de 50%; - Eritema homogêneo: eritema difuso na maior parte da área da câmara; - Eritema perifolicular: eritema essencialmente em torno dos óstios foliculares; - Pápulas – áreas mais claras simulando um véu, mal-delimitadas; - Vesículas/bolhas – círculos esbranquiçados de diferentes tamanhos que lembram bolhas de sabão; - Pústulas: círculos amarelados; - Crostas: material sólido e aderido proveniente de ressecamento de líquido; - Reação pórica (ou obstrução folicular): padrão de reação folicular, podendo ser pigmento amarronzado ou formação de crostículas nos óstios foliculares; - Acentuação folicular: múltiplos pequenos pontos branco-acinzentados do mesmo tamanho.

As alterações vasculares foram classificadas em: - Vasos puntiformes: pequenos pontos; - Lineares; - Polimórficos: quando não seguem um padrão e se apresentam com mais de uma forma; - Petéquias: coloração purpúrica que não desaparece à vitropressão. Esses critérios foram escolhidos a partir de estudos previamente publicados e adaptados de acordo com a experiência dos autores.^{7,8,16,17}

As reações alérgicas têm como principais características dermatoscópicas o eritema homogêneo e difuso, envolvendo ou não a área folicular, as pápulas e as formações líquidas. Há a possibilidade de um conjunto de modificações acessórias e secundárias como crostas, reação pórica e accentuação folicular; porém esses achados isoladamente, sem a formação de eritema homogêneo (com ou sem pápulas e formações líquidas), não se configuram em reações do tipo alérgicas. As alterações vasculares são achados acessórios, também, a serem mais explorados, como neste estudo.

As reações irritativas não foram consideradas especificamente na análise, pois o objetivo era avaliar as reações que permaneceram com eritema nas 96 horas, mas é importante citar que as características dermatoscópicas das reações irritativas são descritas como reação pórica e/ou reação perifolicular, na ausência do eritema homogêneo de base. Igualmente ao que ocorre com nas reações alérgicas, não há um definido padrão de alterações vasculares específicos para as reações irritativas.^{7,8,17} Neste estudo, os resultados com reações irritativas foram considerados negativos para DAC, após a dermatoscopia.

Tabela 1 Características da amostra estudada (Ambulatório de Dermatologia Sanitária/Hospital de Clínicas de Porto Alegre, 2018–2019)

	Resultado
Pacientes (n)	77
Idade (anos) média (mínima – máxima)	41,3 (3–75)
Sexo, n (%)	
Feminino	60 (77,9)
Masculino	17 (22,1)
Fototipo, n (%)	
I	2 (2,6)
II	21 (27,3)
III	16 (20,8)
IV	23 (29,9)
V	12 (15,6)
VI	3 (3,9)
História de atopia, n (%)	
Pessoal	12 (15,6)
Bateria de teste utilizada, n (%)	
Padrão	59 (76,6)
Pediátrica	16 (20,8)
Cosmética	2 (2,6)
Reações (n)	160
Substâncias mais prevalentes, n (%)	
Sulfato de níquel	38 (23,8)
Kathon CG (isotiazolinona)	15 (9,4)
Perfume mix	14 (8,8)
Parafenilenodiamina	9 (5,6)
Neomicina	8 (5,0)
Thimerosal	7 (4,4)

As informações coletadas foram digitadas em base de dados no programa Microsoft Excel, processados e analisados com auxílio do programa SPSS versão 25. Os dados foram apresentados por meio de frequências e percentuais, e a idade por média e desvio-padrão. As associações foram verificadas por meio do teste Qui-Quadrado ou teste Exato de Fisher, quando adequado. O resultado antes foi comparado com o depois, pelo teste McNemar. Foram considerados resultados significativos quando $p < 0,05$.

Resultados

Foram incluídos 77 pacientes, em um total de 160 reações. Verifica-se que a maioria da amostra foi composta por mulheres (77,9%), com ampla variabilidade etária e de fototipos, e história pessoal de atopia em 15,6% dos pacientes. A maioria foi testada com a bateria padrão (76,6%).

As substâncias mais prevalentes foram o sulfato de níquel (23,8%), o grupo das isotiazolinonas – “Kathon CG” (9,4%) e o grupo de perfumes – “Perfume-mix” (8,8%). As características gerais dos pacientes que foram submetidos à leitura dos testes de contato com a dermatoscopia estão descritas na [tabela 1](#).

Os principais achados dermatoscópicos dos pacientes com DCA foram área da reação maior do que a metade do local da câmara (90%), eritema homogê-

neo (86,9%), vesículas (30%), crostas (21,3%), eritema perifolicular (35%), pústulas (8,8%), reação pórica (19,4%) e alterações vasculares (21,3%; [tabela 2](#), [fig. 1](#)). As substâncias que mais se apresentaram com padrão pórico foram sulfato de níquel (39,5%) e cobalto (28,6%).

As alterações morfológicas vasculares encontradas foram vasos puntiformes, lineares, polimórficos, petequiais e não caracterizados. Em 21,3% dos casos foi possível caracterizar a morfologia vascular predominante, a saber: 6,3% vasos puntiformes; 5% vasos lineares; 3,1% vasos polimórficos; e 6,9% petequiais. Nos demais casos (quase 79%) houve um predomínio do eritema de base, sem diferenciação da morfologia vascular. As imagens das reações dos testes de contato, de acordo com o ICDRG, a olho nu e com a dermatoscopia, estão apresentadas nas [figuras 1 e 2](#). Além disso, é importante ressaltar a importância da dermatoscopia na definição do eritema nas reações duvidosas.

As reações foram consideradas negativas, à dermatoscopia, quando não apresentavam área de eritema difuso, ainda que isoladamente estivessem presentes eritema perifolicular e crostículas foliculares. As reações duvidosas, à dermatoscopia, foram consideradas aquelas em que a dúvida da existência de alguma área de eritema não folicular permaneceu (à semelhança da avaliação a olho nu).

Dentre as 160 reações presentes, 28 (17,5%) foram fracas, 49 (30,6%) foram fortes, 47 (29,3%) foram muito fortes e 36 (22,5%) duvidosas. Avaliando as 36 reações duvidosas a olho nu, 33 (91,6%) tiveram mudança do resultado final após a dermatoscopia ($p < 0,001$): 17 foram reclassificadas como reações negativas e 16 como reações positivas fracas (+).

Diante do número relativamente pequeno de pacientes com história pessoal de atopia, não foi possível relacionar essa variável com um padrão específico de achados dermatológicos aos testes de contato, em leitura final.

Discussão

A dermatoscopia parece revelar importantes alterações quando utilizadas na interpretação dos testes de contato, na suspeita de DCA.^{7,8,17} Corazza et al. avaliaram principalmente as diferenças entre reações alérgicas e irritativas e observaram que o eritema é o mais importante na diferenciação entre as reações irritantes e as reações alérgicas.⁸

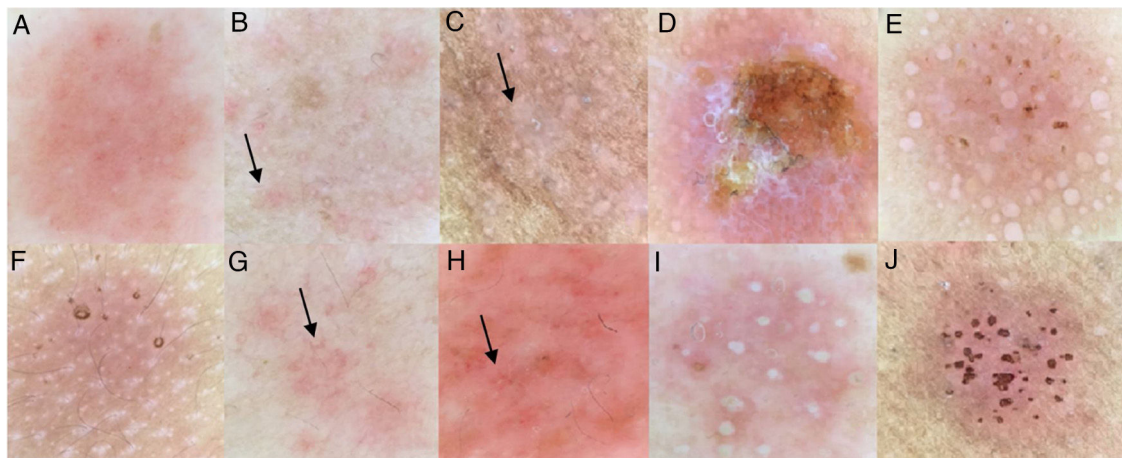
O objetivo primordial desse estudo foi descrever os achados dermatoscópicos observados na avaliação final das reações dos testes de contato, sob a suspeita de DAC.

Em testes com reações fortes (2+) e muito fortes (3+) a olho nu, a dermatoscopia não se mostrou ser decisiva para o diagnóstico, pois nesses casos as características clínicas são evidentes e podem ser complementadas com a palpação. Já nas reações duvidosas e fracas, a mesma pode ser útil na melhoria da interpretação dos resultados. Das 160 reações presentes, 28 (17,5%) foram fracas e 36 (22,5%) duvidosas antes da dermatoscopia.

A dermatoscopia permitiu melhor definição do eritema, levando à reclassificação das reações duvidosas em 91,6% dos casos ($p < 0,001$), alcançando a positividade em 44,4% das reações inicialmente classificadas como duvidosas, e 17 reações foram reclassificadas como negativas. Após a dermatoscopia, restaram apenas três reações

Tabela 2 Achados dermatoscópicos das reações aos testes de contato na leitura de 96 horas

Achado dermatoscópico	Reação duvidosa (n = 3)	Reação (+) (n = 44)	Reação (++) (n = 49)	Reação (+++) (n = 47)
Área da reação > 50%	2 (66,7%)	40 (90,9%)	48 (97,9%)	47 (100%)
Eritema homogêneo	2 (66,7%)	41 (93,1%)	47 (95,9%)	47 (100%)
Eritema perifolicular	3 (100%)	17 (38,6%)	15 (30,6%)	8 (17,0%)
Pápulas	1 (33,3%)	22 (50,0%)	42 (85,7%)	36 (76,5%)
Vesículas/bolhas	0 (0,0%)	0 (0,0%)	19 (38,7%)	29 (61,7%)
Pústulas	0 (0,0%)	0 (0,0%)	3 (6,1%)	9 (19,1%)
Crostas	0 (0,0%)	1 (2,2%)	6 (12,2%)	26 (55,3%)
Obstrução folicular	0 (0,0%)	5 (11,3%)	6 (12,2%)	13 (27,6%)
Acentuação folicular	0 (0,0%)	5 (11,3%)	4 (8,1%)	3 (6,3%)
Alterações vasculares				
Vaso puntiforme	0 (0,0%)	0 (0,0%)	5 (10,2%)	5 (10,6%)
Vaso linear	0 (0,0%)	3 (6,8%)	4 (8,1%)	0 (0,0%)
Vaso petequeial	0 (0,0%)	0 (0,0%)	2 (4,0%)	5 (10,6%)
Vaso polimórfico	0 (0,0%)	1 (2,2%)	3 (6,1%)	1 (2,1%)
Vaso não caracterizado	3 (100%)	40 (90,9%)	35 (71,4%)	36 (76,5%)

**Figura 1** Achados dermatoscópicos dos testes de contato: (a), Eritema homogêneo; (b), Eritema perifolicular (seta); (c), Pápulas (seta); (d), Crostas; (e), Vesículas; (f), Acentuação folicular (paciente atópico); (g), Vasos lineares; (h), Petequias (seta); (i), Pústulas; (j), Padrão pórico.**Tabela 3** Reações antes e após a dermatoscopia

Resultados das reações em 96 h ^a	Olho nu, n (%)	Dermatoscopia, n (%)	p
Fraca	28 (17.5%)	44 (27.5%)	
Forte	49 (30.6%)	49 (30.6%)	
Muito forte	47 (29.4%)	47 (29.4%)	
Duvidosa	36 (22.5%)	3 (1.9%)	< 0.001
Negativa/irritativa ^b	-	17 (10.6%)	

^a De acordo com o Grupo Internacional de Estudo em Dermatite de Contato.

^b As reações negativas/irritativas ao olho nu não foram incluídas, mas foram incluídas após se revelarem à dermatoscopia.

duvidosas (tabela 3); esses achados foram estatisticamente significativos. Obviamente, as reações fracas (+) podem ou não ser consideradas relevantes clinicamente, pois algumas reações não têm relação com o quadro clínico do paciente. A dermatoscopia apenas é um método a revelar uma situação que poderia passar sem a percepção de um possível diagnóstico; desta forma persiste sendo fundamental a correlação entre o resultado dos testes e a investigação clínica (anam-

nese e exame físico). A dermatoscopia parece proporcionar uma melhor avaliação dos testes em pacientes com fototipos altos e na avaliação de substâncias com pigmento, principalmente na revelação do eritema homogêneo (fig. 3).

Diferentemente do estudo de Corazza et al., não visualizamos vesículas em reações fracas, mas foi um achado muito presente em reações fortes e muito fortes, que se caracterizaram por círculos esbranquiçados de diferentes

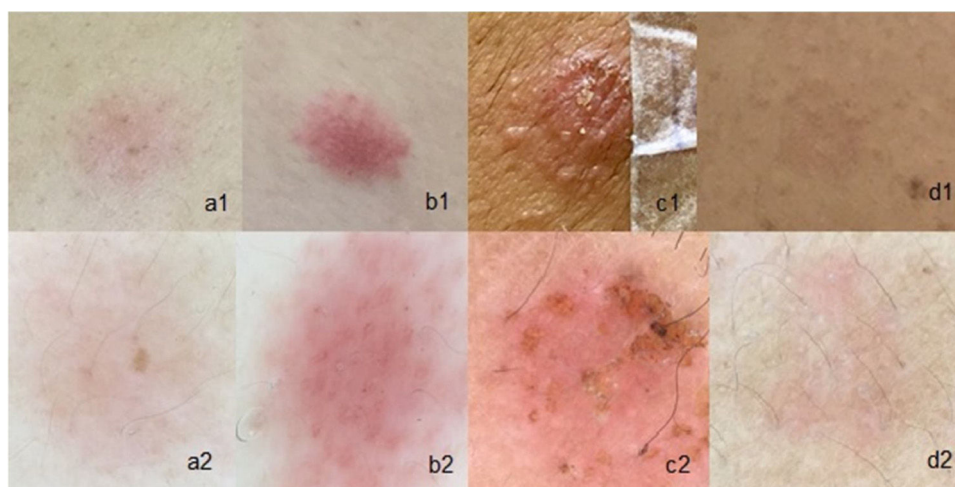


Figura 2 Testes de contato: (a1), Reação fraca (1+) a olho nu; (a2), Fraca (1+) com dermatoscopia; (b1), Forte (2+) a olho nu; (b2), Forte (2+) com dermatoscopia; (c1), Muito forte (3+) a olho nu; (c2), Muito forte (3+) à dermatoscopia; (d1), Reação duvidosa a olho nu; (d2), Reação 1+ à dermatoscopia.

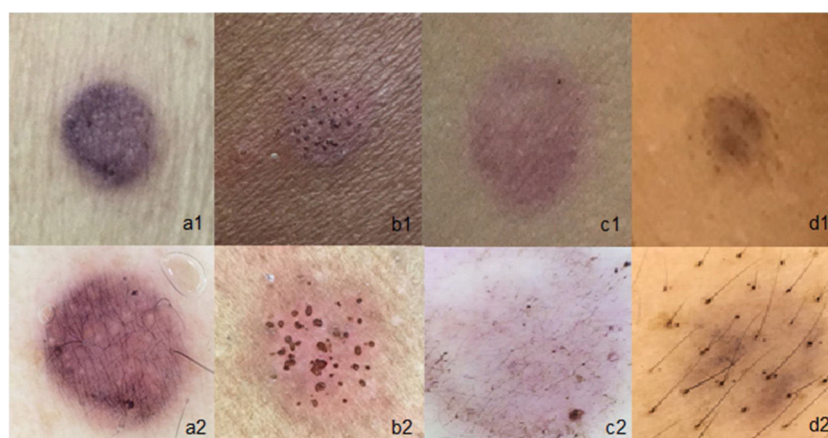


Figura 3 Utilidade da dermatoscopia nos testes de contato que contêm pigmento: (a1), Teste de parafenilenodiamina a olho nu, com reação duvidosa; (a2), Teste de parafenilenodiamina com reação fraca (1+); (b1), Paciente com fototipo V e reação ao níquel a olho nu, com leve eritema; (b2), O mesmo paciente com dermatoscopia mostrando eritema bem definido e reação pórica; (c1), Reação ao azul disperse a olho nu, com reação duvidosa; (c2), Reação ao azul disperse com a dermatoscopia evidenciando somente pigmento sem eritema (reação negativa); (d1 e d2), Teste com Parafenilenodiamina, a olho nu e à dermatoscopia, demonstrando somente pigmentação sem eritema e reação negativa.

tamanhos, lembrando “bolhas de sabão”, como já descrito na literatura.⁸ Sobre as características dos vasos nas reações alérgicas, houve um predomínio de eritema difuso (79%), em diferentes graus.^{8,16}

Conclusão

Esse estudo demonstra que a dermatoscopia é muito útil na interpretação de reações fracas e, principalmente, nas reações duvidosas, assim como na melhor definição do eritema de reações em pacientes com fototipos IV e V e de substâncias com depósito de pigmento.

Suporte financeiro

Nenhum.

Contribuição dos autores

Kenselyn Oppermann: Análise estatística; aprovação da versão final do manuscrito; concepção e planejamento do estudo; elaboração e redação do manuscrito; obtenção, análise e interpretação dos dados; participação intelectual em conduta propedêutica e/ou terapêutica de casos estudados; revisão crítica da literatura; revisão crítica do manuscrito.

Cristiane Almeida Soares Cattani: Aprovação da versão final do manuscrito; participação efetiva na orientação da pesquisa; participação intelectual em conduta propedêutica e/ou terapêutica de casos estudados; revisão crítica da literatura; revisão crítica do manuscrito.

Renan Rangel Bonamigo: Análise estatística; aprovação da versão final do manuscrito; concepção e planejamento do estudo; elaboração e redação do manuscrito; obtenção, análise e interpretação dos dados; participação efetiva na

orientação da pesquisa; participação intelectual em conduta propedêutica e/ou terapêutica de casos estudados; revisão crítica da literatura; revisão crítica do manuscrito.

Conflito de interesses

Nenhum.

Referências

- Lallas A, Giacomel J, Argenziano G, García-García B, González-Fernández D, Zalaudek I, et al. Dermoscopy in general dermatology: Practical tips for the clinician. *Br J Dermatol*. 2014;170:514–26.
- Kittler H, Pehamberger H, Wolff K, Binder M. Diagnostic accuracy of dermoscopy. *Lancet Oncol*. 2002;3:159–65.
- Cook LC, Hanna C, Foulke GT, Seiverling EV. Dermoscopy in the Diagnosis of Inflammatory Dermatoses: *J Clin Aesthet Dermatol*. 2018;11:41–2.
- Lallas A, Argenziano G. Dermatoscope-the dermatologist's stethoscope. *Indian J Dermatol Venereol Leprol*. 2014;80:493–4.
- Zalaudek I, Argenziano G, Di Stefani A, Ferrara G, Marghoob AA, Hofmann-Wellenhof R, et al. Dermoscopy in general dermatology. *Dermatology*. 2005;212:7–18.
- Errichetti E, Stinco G. Dermoscopy in General Dermatology: A Practical Overview. Vol. 6. *Dermatol Ther (Heidelb.)*. 2016;6:471–7.
- Corazza M, Toni G, Musmeci D, Scuderi V, Amendolagine G, Borghi A. Dermoscopy of patch test reactions: study of applicability in differential diagnosis between allergic and irritant reactions. *Br J Dermatol*. 2019;180:429–30.
- Corazza M, Toni G, Scuderi V, Forconi R, Borghi A. Patch test reactions through the lens of dermoscopy: Further insights, particularly on weak allergic reactions. *Contact Dermatitis*. 2019;81:417–25.
- Ohshima H, Takiwaki H, Washizaki K, Ishiko A, Itoh M, Kanto H. Quantitative evaluation of patch test reactions: A comparison between visual grading and erythema index image analysis. *Skin Res Technol*. 2011;17:220–5.
- Ivens U, Serup J, O'goshi K. Allergy patch test reading from photographic images: disagreement on ICDRG grading but agreement on simplified tripartite reading. *Skin Res Technol*. 2007;13:110–3.
- Duarte IAG, Tanaka GM, Suzuki NM, Lazzarini R, Lopes ASA, Volpini BMF, et al. Patch test standard series recommended by the Brazilian Contact Dermatitis Study Group during the 2006–2011 period. *An Bras Dermatol*. 2013;88:1015–8.
- Lazzarini R, Duarte I, Ferreira AL. Testes de contato. *An Bras Dermatol*. 2013;88:879–88.
- Duarte I, Lazzarini R, Buense R, Pires MC. Contact dermatitis. *An Bras Dermatol*. 2000;75:529–48.
- Johansen JD, Aalto-Korte K, Agner T, Andersen KE, Bircher A, Bruze M, et al. European Society of Contact Dermatitis guideline for diagnostic patch testing -recommendations on best practice. *Contact dermatitis*. 2015;73:195–221.
- Fonacier L. A practical guide to patch testing. *J Allergy Clin Immunol Pract*. 2015;3:669–75.
- Lallas A, Kyrgidis A, Tzellos TG, Apalla Z, Karakyriou E, Karatolias A, et al. Accuracy of dermoscopic criteria for the diagnosis of psoriasis, dermatitis, lichen planus and pityriasis rosea. *Br J Dermatol*. 2012;166:1198–205.
- Yang YW, Costello CM, Mangold AR. Dermoscopic Findings of Irritant "poral" Reactions to Cobalt during Patch Testing. *Dermatitis*. 2017;28:367.