



QUAL O SEU DIAGNÓSTICO?

Caso para diagnóstico. Lesão eritematoescamosa pruriginosa no pavilhão auricular ☆,☆☆



Elaine Dias Melo ^{a,*}, Patrícia Motta de Morais ^b,
Débora Cristina de Lima Fernandes ^c e Paula Frassinetti Bessa Rebello ^d

^a Departamento de Ensino e Pesquisa, Fundação de Dermatologia Tropical e Venereologia Alfredo da Matta, Manaus, AM, Brasil

^b Departamento de Histopatologia, Fundação de Dermatologia Tropical e Venereologia Alfredo da Matta, Manaus, AM, Brasil

^c Laboratório de Micologia, Fundação de Dermatologia Tropical e Venereologia Alfredo da Matta, Manaus, AM, Brasil

^d Departamento de Dermatologia Tropical, Fundação de Dermatologia Tropical e Venereologia Alfredo da Matta, Manaus, AM, Brasil

Recebido em 4 de outubro de 2019; aceito em 24 de novembro de 2019

Disponível na Internet em 12 de junho de 2020

PALAVRAS-CHAVE

Cromoblastomicose;
Micose;
Orelha;
Pavilhão auricular

Resumo A cromoblastomicose é micose subcutânea de evolução crônica que acomete principalmente os membros inferiores e, com menor frequência, o pavilhão auricular. Clinicamente, apresenta-se com lesões papulosas verrucosas, nodulares e/ou tumorais, isoladas, ou infiltradas, forma placas e, às vezes, atrofia em algumas áreas. A histopatologia caracteriza-se por infiltrado inflamatório granulomatoso dérmico e o diagnóstico pode ser confirmado por meio da detecção de corpos fumagoides nos exames anatomopatológico ou micológico direto. O tratamento a ser indicado dependerá da extensão e localização das lesões, são usados antifúngicos sistêmicos, remoção cirúrgica, crioterapia, termoterapia e imunoadjuvantes. No presente trabalho relata-se apresentação atípica de cromoblastomicose no pavilhão auricular.

© 2020 Sociedade Brasileira de Dermatologia. Publicado por Elsevier España, S.L.U. Este é um artigo Open Access sob uma licença CC BY (<http://creativecommons.org/licenses/by/4.0/>).

Relato do caso

Paciente do sexo masculino, 57 anos, trabalhador rural, apresentava lesão pruriginosa no pavilhão auricular esquerdo. Evolução de 20 anos. Não recordava trauma local no início da enfermidade. Ao exame, lesão infiltrada, eritematoescamosa, na orelha esquerda. Exame histopatológico – infiltrado inflamatório granulomatoso com focos supurativos (fig. 1 A e B).

Qual é o seu diagnóstico?

DOI referente ao artigo:

<https://doi.org/10.1016/j.abd.2019.11.011>

☆ Como citar este artigo: Melo ED, Morais PM, Fernandes DCL, Rebello PFB. Case for diagnosis. Pruritic erythematous squamous lesion in the auricle. An Bras Dermatol. 2020;95:521–3.

☆☆ Trabalho realizado na Fundação de Dermatologia Tropical e Venereologia Alfredo da Matta, Manaus, AM, Brasil.

* Autor para correspondência.

E-mail: edmelo@yahoo.com (E.D. Melo).

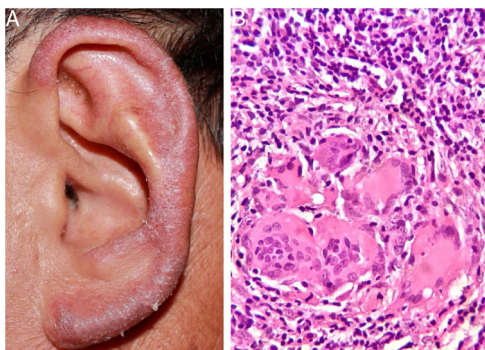


Figura 1 (A e B) lesão eritematoescamosa, infiltrativa, na orelha esquerda. Histopatológico: infiltrado inflamatório granulomatoso com focos supurativos (Hematoxilina & eosina, 400 ×).

1. Doença de Jorge Lobo
2. Sarcoidose
3. Paracoccidioidomicose
4. Cromblastomicose

Na revisão dos cortes para exame histopatológico, presença de corpos fumagoides, compatível com cromblastomicose.

No exame direto de fragmentos da biópsia, em KOH a 20%, hifas demáceas septadas e células leveduriformes isoladas, aos pares, e algumas estruturas gemulantes. Na cultura, em ágar Mycosel (DIFCO®) e ágar Sabouraud dextrose (DIFCO®) com cloranfenicol (0,05 g/L), crescimento de colônia enegrecida e no microcultivo, achados fenotípicos compatíveis com *Rhinocladiella* sp. (fig. 2 A e B).

A espécie *R. aquaspersa* foi confirmada por amplificação e sequenciamento da região espaçadora intergênica (ITS) do DNA ribossomal (rDNA) por meio da técnica de PCR.

Após confirmação do diagnóstico de cromblastomicose, iniciou-se itraconazol 300 mg/dia, houve melhoria significativa depois de 25 dias e remissão quase completa em 10 semanas (fig. 3 A e B). O paciente continua sob acompanhamento ambulatorial.

Discussão

A cromblastomicose é micose subcutânea, ocasionada por fungos demáceos da ordem *Chaetothyriales*, família *Herpotrichiellaceae*, encontrados no solo, vegetais, plantas e madeira em decomposição.^{1,2} Os principais agentes etiológicos pertencem aos gêneros *Fonsecaea*, *Cladophialophora*, *Phialophora*, *Rhinocladiella* e *Exophiala*. A inoculação ocorre após trauma com material contaminado.^{1,3,4}

A doença acomete com maior frequência homens entre 40 e 50 anos, é considerada cosmopolita, com maior prevalência nas regiões tropicais e subtropicais.² No Brasil ocorre na maioria dos estados, com predomínio na região amazônica, particularmente no estado do Pará.^{2,5}

A doença acomete, principalmente, os membros inferiores. Nos casos com longa evolução, é comum a associação com linfedema.^{1,4,6} No Japão, as localizações mais comuns são os membros superiores, face e região cervical.² São raros os relatos de manifestações exclusivas do pavilhão

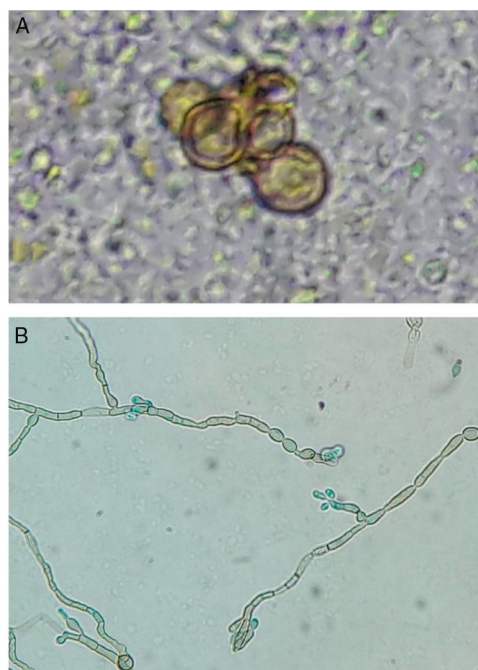


Figura 2 (A e B) exame direto: corpos fumagoides. Microcultivo: hifas demáceas septadas e conídios elípticos na porção superior de conidióforos simples ou pouco ramificados – características fenotípicas compatíveis com *Rhinocladiella* spp. (KOH-20%, 400 ×; cor azul, por lactofenol, 400 ×).

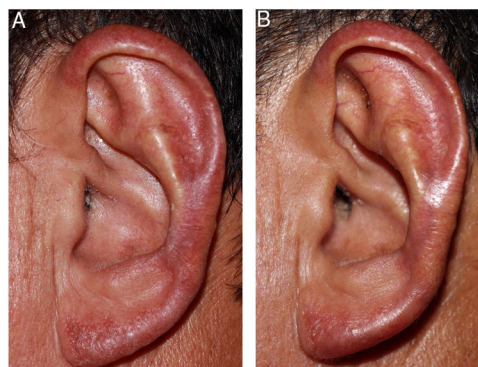


Figura 3 (A e B) após 25 dias de tratamento e ao final de 10 semanas.

auricular.^{1,3,6-10} Dentre os casos relatados nessa topografia, *Fonsecaea pedrosoi*^{1,3,10} e *Phialophora verrucosa*⁷ foram os agentes mais identificados, seguidos por *Fonsecaea nubica*⁶ e *Rhinocladiella aquaspersa*.⁸

De acordo com a literatura consultada, este é o segundo caso com acometimento isolado do pavilhão auricular ocasionado por *R. aquaspersa*.

No diagnóstico diferencial, na região amazônica, deve-se considerar a doença de Jorge Lobo, hanseníase, leishmaniose anérgica, tuberculose cutânea e paracoccidioidomicose. Os exames histopatológico e micológico são essenciais para o diagnóstico.

Há vários tratamentos indicados para a cromblastomicose. Para lesões localizadas são recomendados exérese cirúrgica, crioterapia ou termoterapia; para casos mais extensos recomendam-se antifúngicos sistêmicos e

imunoadjuvantes.^{2,4} Dentre os antifúngicos sistêmicos, são empregados itraconazol, posaconazol, voriconazol e isavuconazol.⁴ Há relato de dois casos de cromoblastomíose em localização auricular que apresentaram regressão completa após tratamento com flucitosina³ e itraconazol¹ durante 12 e 10 semanas, respectivamente.

Há relatos de boa resposta terapêutica com associação de antifúngicos sistêmicos e imunoadjuvantes tópicos, tais como imiquimod.⁴

Suporte financeiro

Nenhum.

Contribuição dos autores

Elaine Dias Melo: Concepção e planejamento do estudo; elaboração e redação do manuscrito; obtenção, análise e interpretação dos dados; participação intelectual em conduta propedêutica e/ou terapêutica de casos estudados; revisão crítica da literatura.

Patrícia Motta de Moraes: Aprovação da versão final do manuscrito; participação intelectual em conduta propedêutica e/ou terapêutica de casos estudados; revisão crítica da literatura; revisão crítica do manuscrito.

Débora Cristina de Lima Fernandes: Elaboração e redação do manuscrito; revisão crítica da literatura.

Paula Frassinetti Bessa Rebello: Aprovação da versão final do manuscrito; participação intelectual em conduta propedêutica e/ou terapêutica de casos estudados.

Conflitos de interesse

Nenhum.

Agradecimentos

Ao professor Antônio Pedro Mendes Schettini, médico dermatopatologista, chefe do Laboratório de

Histopatologia da Fundação de Dermatologia Tropical e Venereologia Alfredo da Matta, Dr. Sinésio Talhari, médico dermatologia da Fundação de Dermatologia Tropical e Venereologia Alfredo da Matta, e Dra. Maria Zeli Moreira Frota, farmacêutica bioquímica da Universidade Federal do Amazonas.

Referências

1. Estrada VFM, Paz GAV, Tolosa MR. Chromomycosis: Report of a case with unusual topography. *Rev Iberoam Micol.* 2011;28:50–2.
2. Brito AC, Bittencourt MJS. Chromoblastomycosis: an etiological, epidemiological, clinical, diagnostic, and treatment update. *An Bras Dermatol.* 2018;93:495–506.
3. Iwatsu T, Takano M, Okamoto S. Auricular chromomycosis. *Arch Dermatol.* 1983;119:88–9.
4. Queiroz-Telles F, de Hoog S, Santos DW, Salgado CG, Vicente VA, Bonifaz A, et al. Chromoblastomycosis. *Clin Microbiol Rev.* 2017;30:233–76.
5. Talhari S, Cunha MG, Schettini AP, Talhari AC. Deep mycoses in Amazon region. *Int J Dermatol.* 1988;27:481–4.
6. Chen Y, Yin S, Li M, Chen R, Wei L, Ma H, et al. A case of chromoblastomycosis by *Fonsecaea nubica* indicating a possible insect route of transmission. *Mycoses.* 2016;59:662–7.
7. Bittencourt AL, Londero AT, Andrade JA. Auricular chromoblastomycosis. A case report. *Rev Inst Med Trop São Paulo.* 1994;36:381–3.
8. Arango M, Jaramillo C, Cortés A, Restrepo A. Auricular chromoblastomycosis caused by *Rhinochrysiella aquaspersa*. *Med Mycol.* 1998;36:43–5.
9. Minotto R, Bernardi CD, Mallmann LF, Edelweiss MI, Scroferneker ML. Chromoblastomycosis: a review of 100 cases in the state of Rio Grande do Sul Brazil. *J Am Acad Dermatol.* 2001;44:585–92.
10. França K, Villa RT, Bastos VR, Almeida AC, Massucatti K, Fukumaru D, et al. Auricular Chromoblastomycosis: A Case Report and Review of Published Literature. *Mycopathologia.* 2011;172:69–72.