



IMAGENS EM DERMATOLOGIA

Hemangioma capilar lobular em paciente com espondilite anquilosante sob uso de adalimumabe: manifestação exuberante ☆,☆☆

Thadeu Santos Silva  ^{a,b,*}, Carlos Leonardo Martins Guimarães  ^c,
Isabela Pimenta Xavier  ^d e Vitória Regina Pedreira de Almeida Rego  ^{d,e}

^a Disciplina de Dermatologia, Escola Bahiana de Medicina e Saúde Pública, Salvador, BA, Brasil

^b Ambulatório Docente-Assistencial, Escola Bahiana de Medicina e Saúde Pública, Salvador, BA, Brasil

^c Serviço de Patologia, Hospital Universitário Professor Edgard Santos, Universidade Federal da Bahia, Salvador, BA, Brasil

^d Ambulatório de Dermatologia, Hospital Universitário Professor Edgard Santos, Universidade Federal da Bahia, Salvador, BA, Brasil

^e Serviço de Dermatologia, Hospital Universitário Professor Edgar Santos, Universidade Federal da Bahia, Salvador, BA, Brasil

Recebido em 3 de setembro de 2018; aceito em 3 de fevereiro de 2019

Disponível na Internet em 14 de dezembro de 2019

PALAVRAS-CHAVE

Espondilite
anquilosante;
Granuloma piogênico;
Hemangioma capilar;
Neoplasias vasculares

Resumo Hemangioma capilar lobular ou granuloma piogênico é uma proliferação vascular benigna da pele ou mucosa. A maioria dos pacientes apresenta lesão única. Clinicamente, manifesta-se como tumoração eritematosa, friável e de crescimento rápido. Relata-se um caso com apresentação exuberante em paciente com espondilite anquilosante, em uso de adalimumabe. Fatores desencadeantes do granuloma piogênico não são bem conhecidos. Podem envolver espontaneamente, porém a maioria requer tratamento.

© 2019 Sociedade Brasileira de Dermatologia. Publicado por Elsevier España, S.L.U. Este é um artigo Open Access sob uma licença CC BY (<http://creativecommons.org/licenses/by/4.0/>).

Introdução

Hemangioma capilar lobular, também chamado de granuloma piogênico, é um tumor vascular benigno comum da pele e das membranas mucosas. Clinicamente, costuma manifestar-se como lesão única e de crescimento exófitico, pode ser pedunculado ou sésil, com superfície lobulada ou lisa.¹ Pode ocorrer em qualquer idade, embora seja mais comum em crianças e adultos jovens. Os locais acometidos com maior frequência são a gengiva, os lábios, a mucosa nasal, a face e os dedos.¹⁻³

DOI referente ao artigo:

<https://doi.org/10.1016/j.abd.2019.02.004>

☆ Como citar este artigo: Silva TS, Guimarães CLM, Xavier IP, Rego VRPA. Lobular capillary hemangioma in a patient with ankylosing spondylitis under using adalimumab: an exuberant presentation. An Bras Dermatol. 2019;94:751–3.

☆☆ Trabalho realizado no Serviço de Dermatologia, Hospital Universitário Professor Edgard Santos, Universidade Federal da Bahia, Salvador, BA, Brasil.

* Autor para correspondência.

E-mail: thadeumed@gmail.com (T.S. Silva).

Relato de caso

Relatamos um paciente do sexo masculino, 45 anos, portador de espondilite anquilosante, em uso de adalimumabe havia cinco anos. Há quatro meses, notou pápula eritematosa em antebraço direito, que evoluiu com tumoração vegetante, de crescimento rápido, friável, de coloração vermelha, com cerca de 4,5 cm de diâmetro (figs. 1 e 2). Queixava-se de dor e episódios de sangramento espontâneo. Foi feita a exérese da lesão. Exame histopatológico mostrou nódulo ulcerado. Na derme superficial, havia proliferação de pequenos vasos e intenso infiltrado inflamatório de neutrófilos com deposição de fibrila, além de células gigantes de corpo estranho que fagocitavam material exógeno refringente. Na derme profunda, proliferação de vasos capilares dilatados em meio a infiltrado inflamatório plasmocitário e histiocitário, compatível com hemangioma capilar lobular (figs. 3 e 4). O paciente mantém o uso de adalimumabe sem surgimento de novas lesões.

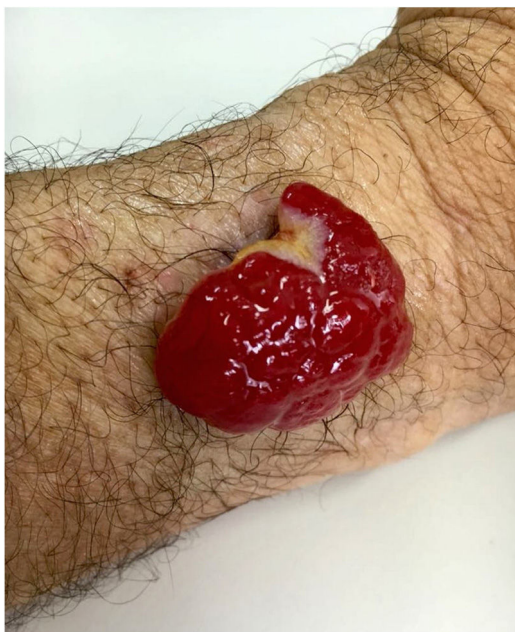

Figura 1 Nódulo eritematoso exofítico, 4,5 cm no maior diâmetro, no antebraço esquerdo.

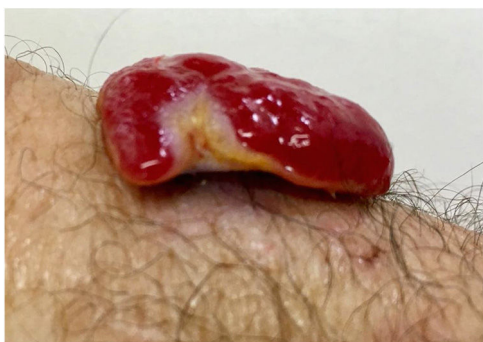

Figura 2 Tumoração pedunculada.

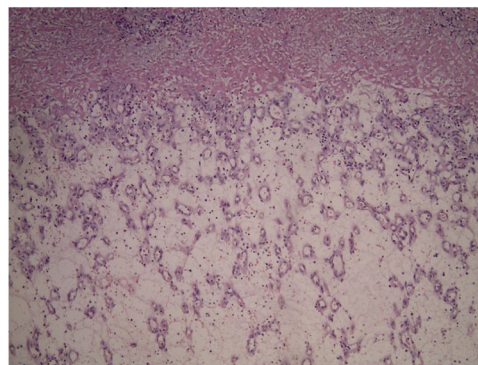


Figura 3 Aspecto geral da histopatologia: proliferação de pequenos vasos (Hematoxilina & eosina, 40×).

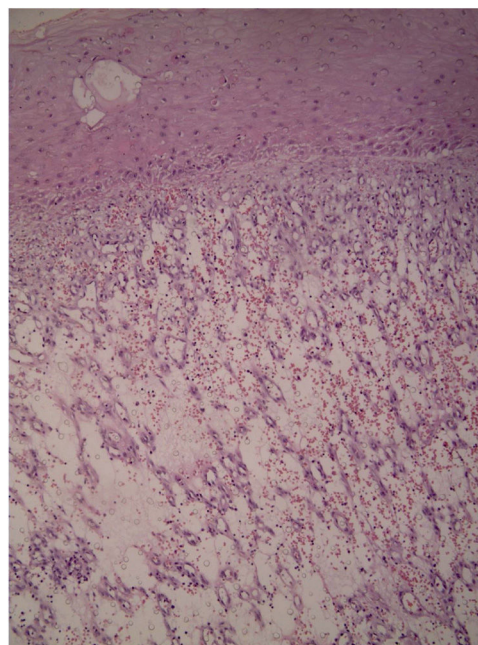


Figura 4 Histologia: intenso infiltrado inflamatório de neutrófilos com deposição de fibrila (Hematoxilina & eosina, 100×).

Discussão

Os fatores desencadeantes do hemangioma capilar lobular não são bem conhecidos e, na maioria das vezes, são considerados uma resposta vascular reativa hiperproliferativa a diversos estímulos, embora também possam surgir em uma pele saudável.^{1,4} Fatores considerados predisponentes são trauma, infecção, doenças inflamatórias da pele, malformação vascular, oncogenes virais, gravidez, níveis aumentados de hormônios sexuais femininos e neoplasias. O uso de medicações como contraceptivos orais, retinoides, inibidores do fator de crescimento epidérmico, indinavir (inibidor da protease) é associado ao surgimento de hemangioma capilar lobular.³⁻⁶ O uso de antagonistas do fator de necrose tumoral (anti-TNFs) tornou-se prática comum no tratamento de diversas doenças inflamatórias.⁷ Há relato de caso na literatura que sugere a associação de granuloma piogênico com uso de etanercepte. O desenvolvimento do hemangioma capilar lobular pode refletir os efeitos de

fatores angiogênicos, como o fator de crescimento endotelial vascular (VEGF), que são superexpressos nessa lesão. O TNF- α é capaz de induzir expressão de queratinócitos, que, por sua vez, regulam positivamente a produção de VEGF. Relatamos um caso de hemangioma capilar lobular provável devido a um medicamento anti-TNF- α .⁸

Conclusão

A maioria dos casos requer alguma intervenção terapêutica. A recorrência local após a excisão incompleta ou crioterapia é frequente. Laser ablativo, *shaving* associado à eletrocoagulação ou exérese são condutas que mostram bons resultados.

Suporte financeiro

Nenhum.

Contribuição dos autores

Thadeu Santos Silva: Análise estatística; obtenção, análise e interpretação dos dados; participação efetiva na orientação da pesquisa; revisão crítica do manuscrito.

Carlos Leonardo Martins Guimarães: Aprovação da versão final do manuscrito; participação efetiva na orientação da pesquisa; participação intelectual em conduta propedêutica e/ou terapêutica de casos estudados; revisão crítica da literatura.

Isabela Pimenta Xavier: Análise estatística; aprovação da versão final do manuscrito; concepção e planejamento do estudo; elaboração e redação do manuscrito; revisão crítica do manuscrito.

Vitória Regina Pedreira de Almeida Rego: Análise estatística; aprovação da versão final do manuscrito; elaboração e redação do manuscrito; obtenção, análise e interpretação

dos dados; revisão crítica da literatura; revisão crítica do manuscrito.

Conflitos de interesse

Nenhum.

Agradecimentos

Ao serviço de Patologia do Hospital Universitário Professor Edgard Santos.

Referências

1. Giblin AV, Clover AJ, Athanassopoulos A, Budny PG. Pyogenic granuloma ? the quest for optimum treatment: audit of treatment of 408 cases. *J Plast Reconstr Aesthet Surg.* 2007;60:1030-5.
2. Simmons BJ, Chen L, Hu S. Pyogenic granuloma association with isotretinoin treatment for acne. *Australas J Dermatol.* 2016;57:e144-5.
3. Massa A, Antunes A, Varela P. Pyogenic Granuloma in a Patient on Gefitinib. *Acta Med Port.* 2016;29:416.
4. Fujiwara C, Motegi SI, Sekiguchi A, Amano H, Ishikawa O. Pyogenic granuloma possibly associated with capecitabine therapy. *J Dermatol.* 2017;44:1329-31.
5. Inoue A, Sawada Y, Nishio D, Nakamura M. Pyogenic granuloma caused by afatinib: Case report and review of the literature. *Australas J Dermatol.* 2017;58:61-2.
6. Crivellaro APGS, Arrais T. Pyogenic granuloma in HIV + patients during indinavir therapy. *An Bras Dermatol.* 2001;76:275-82.
7. Vasconcellos JB, Pereira DN, Vargas TJS, Levy RA, Pinheiro GRC, Cursi IB. Paradoxical psoriasis after the use of anti-TNF in a patient with rheumatoid arthritis. *An Bras Dermatol.* 2016;91 Suppl 1:137-9.
8. Patruno C, Balato N, Cirillo T, Napolitano M, Ayala F. Periungual and subungual pyogenic granuloma following anti-TNF- α therapy: is it the first case? *Dermatol Ther.* 2013;26:493-5.