

## Melanoma acral: considerações sobre o manejo cirúrgico desse tumor<sup>☆,☆☆</sup>

Prezado Editor,

O melanoma acral (MA) é um subtipo de melanoma com características próprias que ocorre nas regiões plantares, palmares e subungueais.<sup>1-3</sup> Apresenta padrão de crescimento lentiginoso e é mais frequente em populações de fototipos mais altos, incluindo africanos, orientais e latino-americanos. Apesar do comportamento indolente, o MA apresenta prognóstico ruim, em grande parte devido ao diagnóstico tardio, o que torna importante a constante educação do dermatologista sobre esse tumor.<sup>1-5</sup> O tratamento do MA se baseia na retirada cirúrgica do tumor. Sua excisão é frequentemente um desafio ao cirurgião, uma vez que resulta em grandes defeitos cirúrgicos com difícil reconstrução. Uma técnica cirúrgica ótima nessas regiões deve obter bons resultados funcionais, cosméticos, pequeno tempo de cicatrização e baixa taxa de complicações.

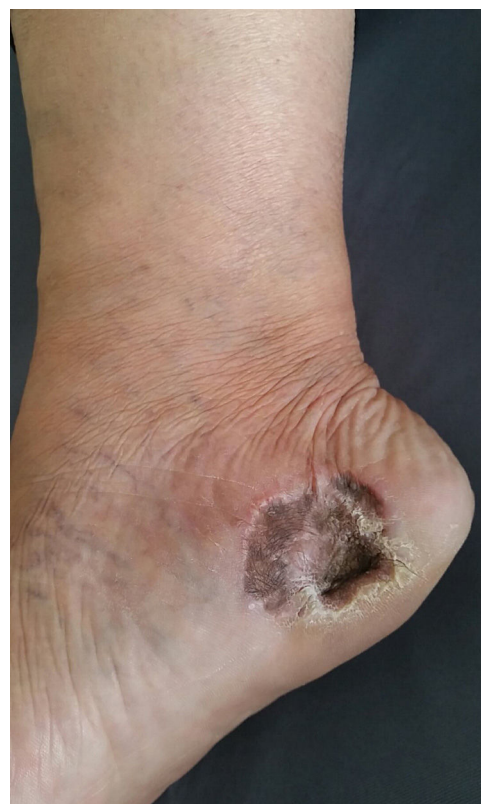Apresentamos dois casos que ilustram o que temos vivenciado em um centro de referência em São Paulo. Paciente do sexo feminino, 49 anos de idade, portadora de melanoma acral operado e reconstruído com realização de enxerto. Evoluiu com perda de parte do enxerto e intensa hiperpigmentação local em toda área de pega do enxerto (fig. 1). O segundo caso é de paciente do sexo masculino, 60 anos de idade, diagnosticado com melanoma acral. Após exérese, foi optado por cicatrização por segunda intenção (CSI). Evoluiu sem intercorrências, com total recuperação cosmética e funcional após 12 semanas (figs. 2 e 3).

Clinicamente, o MA se apresenta como máculas ou nódulos na pele acral, podendo apresentar variações na coloração de marrom a preta e bordas irregulares. Por outro lado, lesões amelanóticas aparecem como máculas ou nódulos rosa-avermelhadas, muitas vezes de difícil diagnóstico. Assim como os demais subtipos de melanoma, seu prognóstico é determinado principalmente pela espessura do Breslow no momento do diagnóstico, devendo ser realizada excisão cirúrgica em bloco com adequada margem de segurança, incluindo o tecido celular subcutâneo. Após a cirurgia, o defeito resultante pode ser reparado por meio de diversas técnicas, como fechamento primário, CSI, retalhos locais e livres,<sup>1,4</sup> além de enxertos cutâneos – a localização exata da lesão, comorbidades, idade e estilo de vida do paciente devem ser considerados no reparo de lesões do pé.<sup>1,2</sup>

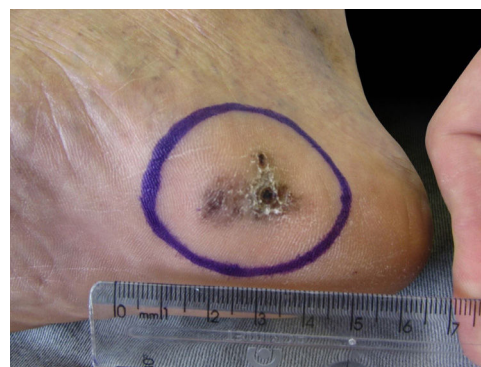Defeitos situados nas regiões plantares são de difícil reparo, dado a baixíssima mobilidade do tecido nessa área. Ao mesmo tempo, devido ao característico crescimento lentiginoso desse tumor associado às margens de segurança empregadas no tratamento do melanoma, os defeitos cirúrgicos na cirurgia do MA raramente podem ser reconstruídos com fechamento primário – é necessário o uso de técnicas mais complexas.<sup>1,4</sup>

<sup>☆</sup> Como citar este artigo: Zyman LM, Cunha JAJ, Gimenez AO, Maia M. Acral melanoma: considerations about the surgical management of this tumor. *An Bras Dermatol.* 2019;94:632-3.

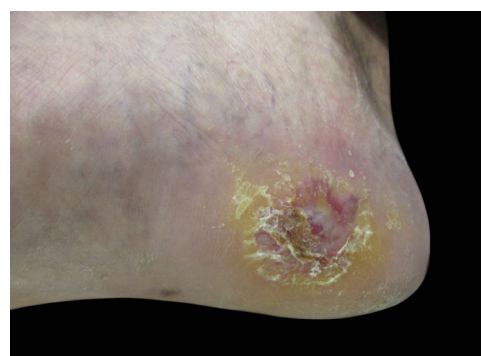<sup>☆☆</sup> Trabalho realizado Hospital da Santa Casa de Misericórdia de São Paulo, São Paulo, SP, Brasil.



**Figura 1** Resultado final após enxerto. Observar a perda de parte do enxerto e a intensa hiperpigmentação local na área de pega do enxerto.



**Figura 2** Aspecto pré-operatório. Aspecto inicial do melanoma acral, operado com cicatrização por segunda intenção.



**Figura 3** Resultado final da cicatrização por segunda intenção. Foto retirada após 12 semanas de seguimento.

Muito embora os enxertos sejam frequentemente utilizados nas correções de lesões acrais, o intenso enegrecimento do enxerto na evolução do quadro é comum e desfavorável ao uso dessa técnica, não só por motivos estéticos, mas principalmente por comprometer o adequado seguimento clínico quanto a possíveis recorrências locais do tumor. Além disso, a localização plantar compromete a nutrição dos enxertos, os quais evoluem muitas vezes com necrose parcial ou até total.

Dentre os vários métodos de reparo, a CSI tem sido relatada como efetiva quando comparada aos enxertos, ainda que necessite de maior tempo de cicatrização.<sup>2,4</sup> Sua indicação é adequada para áreas sujeitas a maior pressão, uma vez que o trauma inerente a esses locais tende a comprometer a viabilidade de enxertos e retalhos.<sup>4</sup> Também podemos citar ótimos resultados cosméticos, uma vez que não evoluem com enegrecimento, facilitando muito o seguimento desses pacientes. Ainda, por não requerer coleta de área doadora, a CSI não deixa cicatrizes adicionais, ao passo que enxertos e retalhos o fazem.<sup>1,2</sup> Como desvantagem, a CSI requer maior tempo de recuperação com mais visitas médicas.

Jung et al.<sup>2</sup> evidenciaram que a CSI mostrou melhores resultados nas variantes analisadas, como infecções, seroma e necrose, se comparados aos pacientes submetidos a reparos com enxertos.<sup>2</sup> Em nossa experiência, a CSI tem sido método prático, de baixo custo e improvável de apresentar complicações infecciosas.

Nesta carta, apresentamos dois exemplos de abordagens cirúrgicas possíveis no manejo do MA, evidenciando que, apesar de apresentar recuperação mais longa, a CSI confere mínima morbidade, baixa taxa de complicações, evoluindo com excelentes resultados<sup>2</sup> tanto cosméticos quanto funcionais.<sup>1</sup> A observação de boas evoluções motivou esse relato e a iniciativa de realizar um estudo prospectivo com mais casos demonstrando nossos achados. Assim, ressalta-se que a abordagem por CSI deve ser considerada como ferramenta pelos cirurgiões no tratamento cirúrgico do MA.

## Suporte financeiro

Nenhum.

## Contribuição dos autores

Lívia Mesquita Zyman: Aprovação da versão final do manuscrito; elaboração e redação do manuscrito; revisão crítica da literatura; revisão crítica do manuscrito.

José Antônio Jabur da Cunha: Aprovação da versão final do manuscrito; concepção e planejamento do estudo;

obtenção, análise e interpretação dos dados; participação efetiva na orientação da pesquisa; participação intelectual em conduta propedêutica e/ou terapêutica de casos estudados; revisão crítica do manuscrito.

Andrea Ortega Gimenez: Elaboração e redação do manuscrito.





Marcus Maia: Obtenção, análise e interpretação dos dados; revisão crítica do manuscrito.

## Conflito de interesses

Nenhum.

## Referências

1. Schoenfeld J, Wirth P, Helm T. Mohs micrographic surgery and secondary intention healing of a plantar melanoma in-situ. *Dermatol Online J*. 2017;23, pii: 13030/qt7d02z4f7.
2. Jung JY, Roh HJ, Lee SH, Nam K, Chung KY. Comparison of Secondary Intention Healing and Full-Thickness Skin Graft After Excision of Acral Lentiginous Melanoma on Foot. *Dermatol Surg*. 2011;37:1245–51.
3. Maia M, Russo C, Ferrari N, Ribeiro MCSA. Acral lentiginous melanoma: a challenge for early diagnosis. *An Bras Dermatol*. 2003;78:553–60.
4. Oh BH, Lee SH, Nam KA, Lee HB, Chung KY. Comparison of negative pressure wound therapy and secondary intention healing after excision of acral lentiginous melanoma on the foot. *Br J Dermatol*. 2013;168:333–8.
5. Maia M, Ferrari N, Russo C, Ribeiro MCSA, Santos ABO. Reflections regarding The Epidemiology of Cutaneous Melanoma in Brazil. *An Bras Dermatol*. 2002;77:163–70.

Lívia Mesquita Zyman \*,  
José Antônio Jabur da Cunha ,  
Andrea Ortega Gimenez ,  
e Marcus Maia 

*Clínica de Dermatologia, Departamento de Medicina, Santa Casa de Misericórdia de São Paulo, São Paulo, SP, Brasil*

\* Autor para correspondência.

E-mail: [liviamz@msn.com](mailto:liviamz@msn.com) (L.M. Zyman).

Recebido em 10 de setembro de 2018; aceito em 10 de janeiro de 2019

<https://doi.org/10.1016/j.abdp.2019.01.001>  
2666-2752/

© 2019 Publicado por Elsevier España, S.L.U. em nome de Sociedade Brasileira de Dermatologia. Este é um artigo Open Access sob uma licença CC BY (<http://creativecommons.org/licenses/by/4.0/>).

## Múltiplos fibroepiteliomas de Pinkus após radioterapia ☆,☆☆

Prezado Editor,

O fibroepitelioma de Pinkus (FEP) ou carcinoma basocelular fibroepitelial é neoplasia cutânea rara, apresentando

frequência entre 0,2% e 1,4% de uma série de carcinoma basocelular.<sup>1,2</sup> Sua etiopatogenia é controversa, considerada por alguns autores como variante do carcinoma basocelular (CBC) e, por outros, variante do tricoblastoma.<sup>2</sup> Mas há estudos sugerindo influência marcante da exposição prévia à radioterapia.<sup>1,3</sup> A partir da suspeição clínica, o histopatológico peculiar e inconfundível confirma o diagnóstico.<sup>2</sup> Descreve-se caso de homem apresentando lesões cutâneas neoplásicas restritas ao local de radioterapia prévia na coxa esquerda para tumor ósseo.

Homem de 69 anos de idade, branco, com história de tumor ósseo no fêmur esquerdo aos 17 anos de idade, com necessidade de intervenção cirúrgica e radioterapia

☆ Como citar este artigo: Badaró BA, Diniz LM, Negris Neto E, Lucas EA. Multiple Fibroepitheliomas of Pinkus after radiotherapy. *An Bras Dermatol*. 2019;94:633–5.

☆☆ Trabalho realizado no Hospital Universitário Cassiano Antônio Moraes, Universidade Federal do Espírito Santo, Vitória, ES, Brasil.